

REVISTA VASCULAR

DO CONE SUL

Ano 4 | Nº 13
outubro | 2023



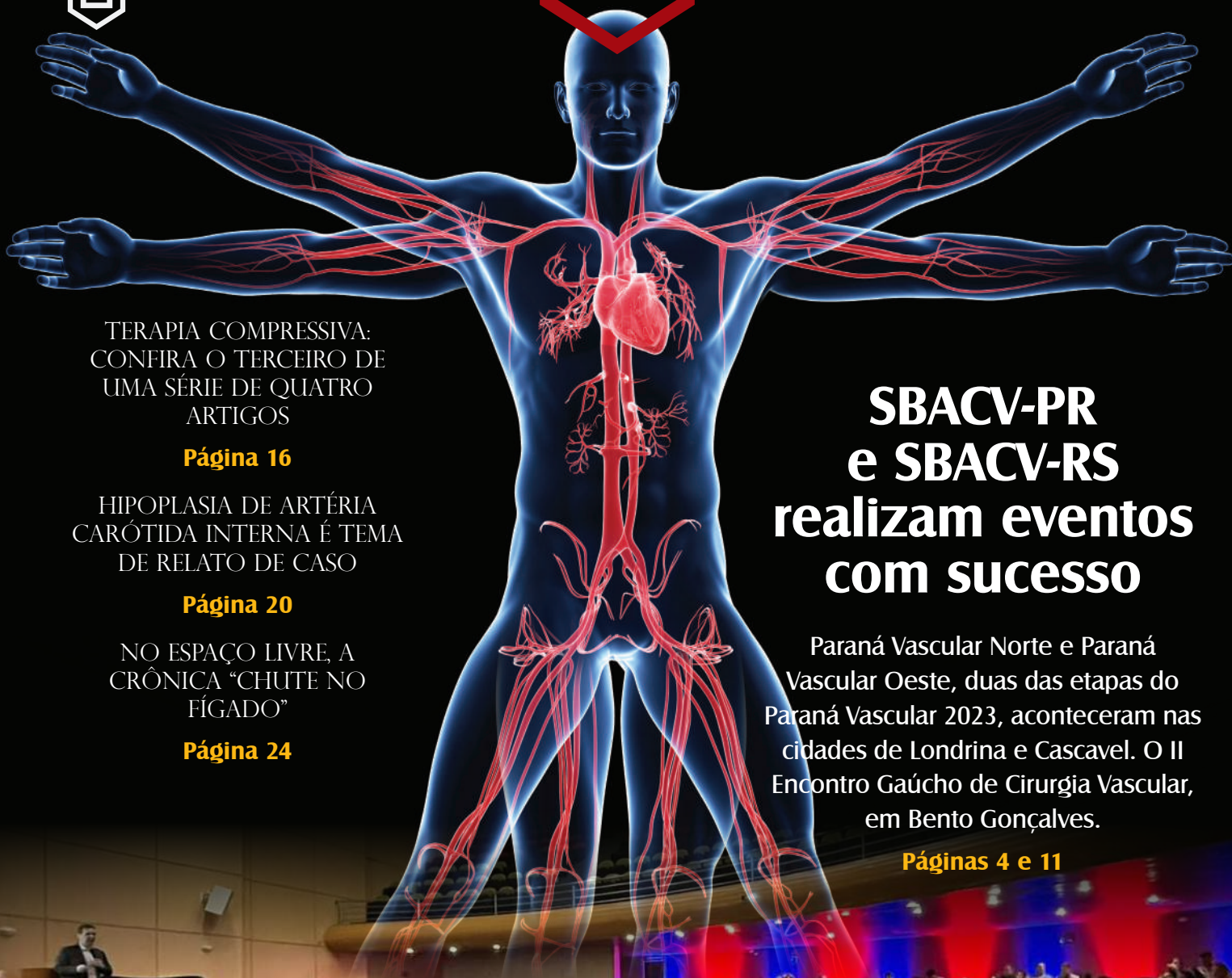SBACV-PR



SBACV-SC



SBACV-RS



TERAPIA COMPRESSIVA:
CONFIRA O TERCEIRO DE
UMA SÉRIE DE QUATRO
ARTIGOS

Página 16

HIPOPLASIA DE ARTÉRIA
CARÓTIDA INTERNA É TEMA
DE RELATO DE CASO

Página 20

NO ESPAÇO LIVRE, A
CRÔNICA “CHUTE NO
FÍGADO”

Página 24

SBACV-PR e SBACV-RS realizam eventos com sucesso

Paraná Vascular Norte e Paraná Vascular Oeste, duas das etapas do Paraná Vascular 2023, aconteceram nas cidades de Londrina e Cascavel. O II Encontro Gaúcho de Cirurgia Vascular, em Bento Gonçalves.

Páginas 4 e 11





As eleições na SBACV Nacional

Na Edição Extra da Revista Vascular do Cone Sul, lançada em agosto, foram divulgadas as composições e propostas das chapas concorrentes à eleição para a diretoria nacional da Sociedade Brasileira de Angiologia e de Cirurgia Vascular biênio 2024-2025.

Disputaram a eleição duas chapas: BRASIL UNIDO, encabeçada pelo Dr. Armando Lobato, atual vice-presi-

dente da SBACV Nacional; e SBACV DO FUTURO, com o candidato à presidência Prof. Dr. Marcelo Calil Burihan, ex-presidente da SBACV- Regional de São Paulo.

A campanha transcorreu de forma pacífica, com as chapas candidatas divulgando suas propostas pelas redes sociais, mas também nos encontros presenciais das Regionais. O sistema de votação foi pelo Correio, com a

data final para contagem dos votos dia 18 de setembro.

A chapa BRASIL UNIDO venceu o pleito com 857 votos; a Chapa SBACV DO FUTURO recebeu 801 votos. A diferença entre as chapas, cerca de 3,3% do total de votos, mostra o equilíbrio da disputa.

A nova diretoria da SBACV Nacional para o biênio 2024-25 ficou assim constituída:

Presidente	Armando Lobato (SP)
Vice-presidente	Eraldo Arraes de Lavor (PE)
Secretário-geral	Marcone Sobreira (SP)
Vice-secretário	João Luiz Sandri (ES)
Tesoureiro-geral	Luis Carlos Nakano (SP)
Vice-tesoureiro	Ricardo Augusto Carvalho Lujan (SP)
Diretor Científico	Ronald Flumignan (SP)
Vice-diretor Científico	Leonardo Bez (MG)
Diretor de Publicações	João Sahagoff (RJ)
Vice-diretor de Publicações	Leonardo Nóbrega (DF)
Diretor de Patrimônio	Regis Angnes (RS)
Vice-diretor de Patrimônio	Pierre Galvagni Silveira (SC)
Diretor de Defesa Profissional	Breno Caiafa (RJ)
Vice-diretora de Defesa Profissional	Ziliane Caetano Lopes Martins (PR)

Digno de nota é a participação de três colegas das Regionais do Sul na diretoria eleita: a Dra Ziliane, do Paraná; o Dr. Regis, do Rio Grande do Sul; e o Dr. Pierre, de Santa Catarina.

As propostas da diretoria eleita são: **Defesa profissional** robusta; **Desenvolvimento científico/educacional** GRATUITO, de qualidade e acessível a todos; **Divulgação da especialidade** e seu espectro de atuação à população leiga.

Estas propostas são uma continuação dos projetos que já estão sendo executados pela gestão atual, o que torna a transição um processo rotineiro, sem quebra de continuidade.

O resultado da eleição leva a duas conclusões: a primeira é que os sócios da SBACV estão divididos em duas correntes políticas, que são rivais, mas convivem pacificamente; a segunda é que temos um grande número de

sócios que se dispõem a participar voluntariamente da gestão da SBACV.

A chapa BRASIL UNIDO tem a oportunidade de, nos próximos dois anos, reunificar a SBACV, trazendo para a gestão 24-25 os melhores talentos para contribuir em um projeto de consolidação da nossa Sociedade como uma das grandes Sociedades Científicas do Brasil e, na área da Cirurgia Vascular, de todo o mundo.

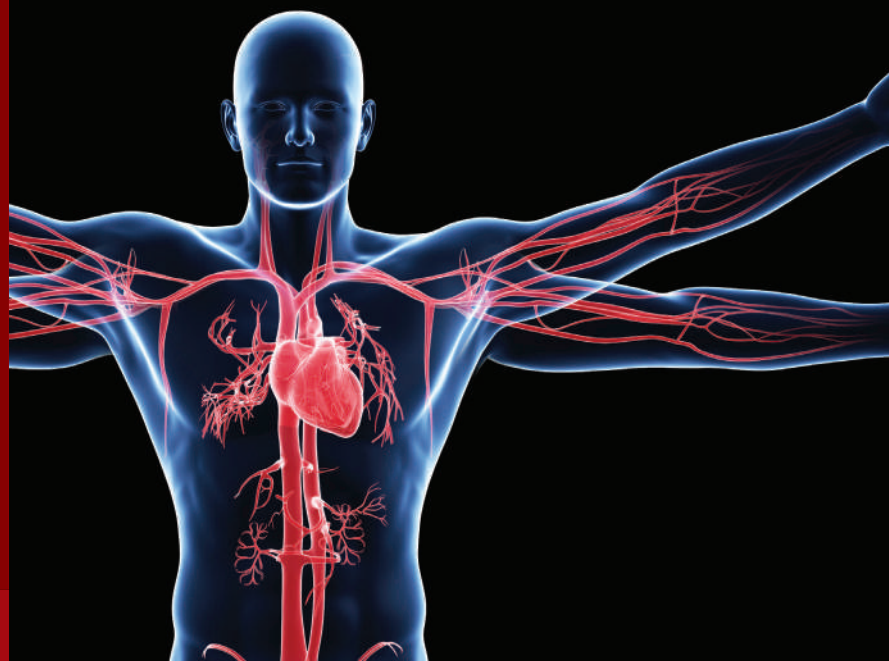

Seções

REVISTA

VASCULAR

DO CONESUL



A REVISTA VASCULAR DO CONESUL é uma publicação institucional com o objetivo de divulgar informações, eventos e atividades científicas das Regionais do Sul. A publicação é trimestral, com conteúdo gerado pelos sócios e por colaboradores convidados do Brasil e do exterior. A publicação tem as seguintes seções:

EDITORIAL

Texto de opinião, escrito pelo Conselho Editorial ou por convite.

EVENTOS

Anúncios de congressos, encontros e simpósios das Regionais do Sul. Programas de eventos promovidos pelas Regionais.

MEMÓRIA

História das Regionais e dos sócios que fizeram esta história. Notas biográficas sobre os grandes colegas que nos antecederam.

ARTIGOS COMENTADOS

Artigos científicos publicados por sócios das Regionais, com comentários de convidados pelo Conselho Editorial.

RESENHAS

Resenhas de livros publicados por sócios das Regionais.

DEFESA PROFISSIONAL

Textos sobre condições de trabalho e remuneração profissional.

VIDA ACADÊMICA

Resumos de teses, dissertações e monografias de sócios das Regionais.

CASOS & IMAGENS

Casos narrados por sócios das Regionais.

ÁGORA

Artigos de opinião sobre assuntos científicos e culturais.

CIRURGIA VASCULAR E A JUSTIÇA

Textos sobre assuntos médico-legais

ESPAÇO LIVRE

Espaço para publicação de textos literários: crônicas, contos, poesia.

EXPEDIENTE

A Revista Vascular do Cone Sul é uma publicação trimestral das Regionais do Sul da Sociedade Brasileira de Angiologia e de Cirurgia Vascular: SBACV-PR (sbacvparana@gmail.com), SBACV-SC (sbacv-sc@sbacvsc.com.br) e SBACV-RS (vascular@sociedadesonline.com.br).

Conselho Editorial

Presidentes

PR Dr. Ricardo C. Rocha Moreira
RS Dr. Regis Fernando Angnes
SC Dr. Rafael Narciso Franklin

Diretores de Publicações

PR Dr. Fabiano Luiz Erzinger
RS Dra. Luciane Goulart Barreneche
SC Dr. Daniel Ishikawa

Jornalista responsável

Priscilla Carneiro – MTB 13.221

Projeto Gráfico e Diagramação

Vicente Design

Os artigos assinados são de inteira responsabilidade de seus autores, não representando necessariamente a opinião das Regionais.

Paraná Vascular 2023 é realizado em novo formato

O Encontro Paranaense de Angiologia e de Cirurgia Vascular é o evento científico oficial da Regional do Paraná da SBACV – Sociedade Brasileira de Angiologia e de Cirurgia Vascular.

Criado em 1991, na gestão do Dr. Jorge R. Ribas Timi, o encontro se firmou como um dos eventos científicos da comunidade vascular brasileira. Em 2007, na reforma do estatuto da SBACV Nacional, foi colocado no rol dos eventos oficiais da Sociedade brasileira.

Em 2017, na gestão do Dr. Altino Ono Moraes, o evento, que aconteceu em Maringá, recebeu o slogan Paraná Vascular, marca que foi adotada pelas gestões seguintes.

Em 2019, no 43º Congresso Brasileiro de Angiologia e de Cirurgia Vascular, em Recife, a Regional do Paraná da SBACV foi escolhida para organizar o 45º Congresso da SBACV Nacional, que está marcado para Foz do Iguaçu, de 2 a 6 de setembro de 2024. As comissões Organizadora e Científica do 45º Congresso estão em plena atividade desde o início deste ano.

Quando a diretoria da Regional montou o programa de reuniões para o ano de 2023, ficou a dúvida de como e onde seria realizado o Paraná Vascular. A proliferação de eventos oficiais e privados nas áreas de Cirurgia Vas-

cular e Endovascular e de Angiologia tem criados grandes dificuldades de captação de recursos para financiar os eventos. Organizar o congresso brasileiro e, ao mesmo tempo, organizar o encontro regional poderia comprometer a captação de recursos para ambos os congressos.

Foi decidido, então, fazer o Paraná Vascular 2023 em etapas, com base na distribuição dos cirurgiões vasculares/angiologistas em três regiões: Centro/Sul; Norte/Noroeste e Oeste/Sudoeste. Os objetivos são levar o evento para mais perto dos sócios e reduzir os custos de organização.

A primeira etapa, denominada Paraná Vascular Oeste, teve lugar em Cascavel em 26 e 27 de maio. (Ver matéria nesta edição)

A segunda etapa, o Paraná Vascular Norte, aconteceu em Londrina, no dia 2 de setembro. (Ver matéria nesta edição)

A terceira etapa, o Paraná Vascular Sul, vai ser realizada em Curitiba, no dia 11 de novembro.

A diretoria da SBACV Paraná vai analisar a experiência de “regionalizar” o Paraná Vascular por meio de um questionário, a ser enviado aos participantes inscritos. Dependendo dos resultados, o formato em etapas pode ser adotado nas edições futuras.



Paraná Vascular Oeste reúne especialistas e acadêmicos em Cascavel



O Paraná Vascular Oeste 2023 foi realizado nos dias 26 e 27 de maio, em Cascavel. O objetivo foi levar o Paraná Vascular para mais perto dos sócios. Por isso, o evento foi desmembrado em três regiões: Oeste/Sudoeste (Cascavel), Norte/Noroeste (Londrina) e Centro/Sul (Curitiba).

O Paraná Vascular Oeste teve início no dia 26 à tarde e contou com dois simpósios satélites promovidos pelas empresas Intermedical e Invasive. O Dr. Rodrigo Gomes apresentou uma aula sobre flebogrif e o Dr. Marcos Cury falou sobre tratamento de aneu-

rismas de aorta. A Dra. Bruna de Finna abordou os dispositivos de tromboaspiração, em especial o Penumbra Indigo Lightning.

Ao mesmo tempo, as Ligas Acadêmicas promoveram o minicurso “Bizus da Cirurgia Vascular”, com a presença dos Drs. Rafael Franklin, Edwaldo Joviliano e Jeferson Toregeani, cirurgiões vasculares. O Centro Acadêmico de Medicina Rui Almeida (Camera) realizou a avaliação dos 50 trabalhos inscritos na forma de pôsteres, premiando os três melhores com um certificado e convites para a parrilla do Barracão.



Drs. Jeferson Toregeani e Ricardo Rocha Moreira, ao centro, com o segundo e o terceiro colocados do prêmio Paraná Vascular.



A abertura oficial foi realizada à noite, pelo presidente da SBACV-PR, Dr. Ricardo Cesar Rocha Moreira, acompanhado do vice-presidente e organizador do evento, Dr. Jeferson Freitas Toregiani.

No módulo inicial, participaram das primeiras apresentações os cirurgiões vasculares Rafael Franklin, Edwaldo Joviliano, Igor Sincos e Igor Schincariol. Foram discutidos novos dispositivos e opções para doenças de difícil tratamento e as principais aplicações do tratamento endovascular em situações peculiares: doença aortoilíaca, aneurismas de anatomia ruim, dispositivos para tratamento das trombozes e dispositivos para salvamento de fístulas para hemodiálise. O segundo módulo teve como assunto principal a terapia por embolização. Participa-





ram o Dr. Edwaldo Joviliano, o Dr. Igor Sincos, o Dr. Eduardo Bortolotto de David e o Dr. Igor Schincariol. Falou-se sobre embolização de malformações vasculares, miomas, varizes pélvicas, varicocele e aneurismas viscerais.

No dia 27, o terceiro módulo do evento debateu temas relevantes relacionados ao TEV. Os palestrantes foram os Drs. Edwaldo Joviliano, Rafael Moroni, Jeferson Freitas Toregani e Antônio S. Trigo Rocha. Foram abordadas as controvérsias recentes à profilaxia em cirurgias ortopédicas e manejo perioperatório das pílulas anticoncepcionais. E também sobre o panorama atual dos anticoagulantes no Brasil, além da importância da warfarina.

O quarto e último módulo foi focado no mercado de trabalho do cirurgião vascular. Os Drs. Ricardo Cesar Rocha Moreira, Ricardo Adriano Gomes Araújo, Mariane Andretta e Rafael Franklin apresentaram perspectivas da formação vascular, onde se está expandindo e onde se está perdendo espaço, e como fortalecer a Socieda-



Dr. Jeferson Toregani com participantes do evento.

de, em prol dos cirurgiões vasculares.

Por fim, o evento contou com um bate-papo sobre planejamento financeiro com a assessoria da White Capital investimentos, passando por panoramas desde vida acadêmica, recém-formados e médicos de carreira.

O Paraná Vascular Oeste 2023 contou com cerca de 15 empresas apoiadoras, aproximadamente 40 colaboradores, quase 300 acadêmicos e 60 médicos e outros profissionais da área da saúde. Com o apoio das Ligas acadêmicas da Universidade Estadual do Oeste do Paraná (Unioeste) e do Centro Universitário Fundação Assis Gur-





Drs. Jeferson Toregeani, Ricardo Rocha Moreira e Rafael Franklin.



Pós-debate com os médicos presentes no dia 27.

gacz (FAG), do Camera, além do apoio da FAG, que cedeu um belo anfiteatro e várias salas para os simpósios satélites, o evento atingiu todos os objetivos em termos científicos e da parte social. Os sócios e convidados da SBACV-PR puderam confraternizar no jantar oferecido pela White Capital e na Parrilla do Barracão, patrocinados pelas empresas parceiras. Foi um bom começo para algo maior que está por vir em 2024: o Congresso Brasileiro de Cirurgia Vascular, em Foz do Iguaçu.

“Só tenho a agradecer aos colegas que se deslocaram até Cascavel para prestigiar o congresso, os membros da diretoria da SBACV-PR, os alunos das ligas acadêmicas (LADVF e LAD-VU) e do centro acadêmico (Camera), que fizeram um belo trabalho de organização e também a Sra. Jaqueline Gurgacz, reitora da FAG, pelo apoio incondicional. Meu muito obrigado!”, afirmou o vice-presidente da SBACV e organizador do evento, Dr. Jeferson Freitas Toregeani.





Paraná Vascular Norte promovido em Londrina

No dia 2 de setembro, aconteceu em Londrina o Encontro Paraná Vascular Norte. O evento foi a segunda etapa do Paraná Vascular 2023, que, neste ano, foi desdobrado em três etapas regionais. A etapa Norte reuniu colegas de toda a região, do Norte Pioneiro ao Noroeste do Estado.

O encontro foi organizado pelos membros da Regional do Paraná da SBACV, Drs. Adriano C. Guimarães, Altino Ono Moraes, Felipe Coelho, Ramzi A. El-Hosni e Ricardo Kurumoto e teve lugar na sede da Associação Médica de Londrina (AML).

Participaram 69 angiologistas/cirurgiões vasculares e cerca de 30 estudantes das escolas médicas da região, como parte do processo de atrair futuros colegas para a especialidade.

Do programa científico desenvolvido ao longo do dia constaram quatro módulos e um simpósio satélite.



Adilson Paschoa, Marcos Areas Marques, Ramzi El-Hosni, Ricardo Rocha Moreira e André G. Diniz.



Ramzi El-Hosni, Ricardo Kurumoto, Adriano Guimarães e Ricardo Moreira.



Sergio Tiossi e Ramzi El-Hosni.





Ramzi El-Hosni, Ricardo Rocha Moreira e Rodrigo Kikuchi.

Simpósio satélite Invasive:

Aneurisma da artéria poplítea, pelo Dr. Felipe Nasser (SP)

Módulo 1: Tromboembolismo Venoso (TEV)

Desafios da anticoagulação no TEV;
Profilaxia do TEV em cirurgia de varizes;
Trombose Venosa Superficial;
Critérios ultrassonográficos para extensão do tratamento anticoagulante;
Tratamento do TEV na gestante;
Sangramento em vigência de anticoagulante oral.

Palestrantes

Adilson Ferraz Paschoa, Alexandre Shiomi (PR), Jeferson Toregiani (PR), José Manoel Silvestre e Marcos Arêas Marques (RJ).

Módulo 2: Arterial (DAOP)

Sessão 1 DAOP e Pé diabético

Classificação WiFi e GLASS no tratamento do pé diabético isquêmico;
Novas tecnologias no manejo da DAOP;
Tratando pacientes com obstruções poplíteas: devemos usar stents?

Palestrantes

Felipe Nasser (SP), Ricardo Bernardo da Silva (PR), José Manoel da Silva Silvestre (PR).

Sessão 2 Carótida

Qual é o melhor momento para operar a carótida sintomática?
Tratamento da Doença Carotídea Cirúrgica: aberto ou endovascular.

Palestrantes

Altino Ono Moraes (PR); Ricardo C. Rocha Moreira (PR)

Módulo 3: Medicina Regenerativa

Terapias celulares regenerativas no tratamento de feridas complexas
Palestrante: Sergio R. Tiossi (SP).

Módulo 4: Flebologia estética

Espuma ecoguiada em varizes dos membros inferiores;

Laser transdérmico ou escleroterapia;

Meias elásticas 20-30mmHg; são todas iguais?;

Ácido trenexâmico na solução anestésica para prevenção de hematomas pós-flebectomias;

Impacto de terapia compressiva no pós-operatório de flebectomias;

Associação de escleroterapia e laser transdérmico no tratamento de varizes reticulares;

Tratamento de pacientes CEAP C6 com dispositivos não-térmicos e não-tumescentes;

Porque se preocupar com a dor e a ansiedade na sua prática de flebologia?

Palestrantes: Elias Arcênio Neto, Rodrigo Kikuchi, Rodolfo Mansano, Felipe Coelho Neto, Rodrigo Gomes de Oliveira.

O Encontro Paraná Vascular Norte foi um sucesso de organização e de público. Os colegas da SBACV-PR foram unânimes em elogiar a qualidade das apresentações e o ambiente de confraternização que marcou todo o evento.



Ricardo Rocha Moreira, Antônio Carlos Pazinato e Ramzi El-Hosni.





II Encontro Gaúcho de Cirurgia Vascular é realizado em Bento Gonçalves



Drs. Armando Lobato, vice-presidente da SBACV Nacional; Pedro Paulo Komlós, do Conselho Consultivo da SBACV-RS; Julio Peclat de Oliveira, presidente da SBACV Nacional; Regis Angnes, presidente da SBACV- RS, e Claudio Nhuch.



Nos dias 20, 21 e 22 de julho, foi realizado o II Encontro Gaúcho de Cirurgia Vascular, na cidade de Bento Gonçalves, Rio Grande do Sul (RS). O evento, promovido pela SBACV-RS, teve como objetivo central divulgar as mais recentes pesquisas, avanços e inovações no desenvolvimento da ciência e da tecnologia nas áreas da Angiologia e da Cirurgia Vascular, possibilitando o intercâmbio entre pesquisadores, estudantes e demais profissionais da área na difusão e ampliação dos conhecimentos, contando com apresentações de renomados profissionais.





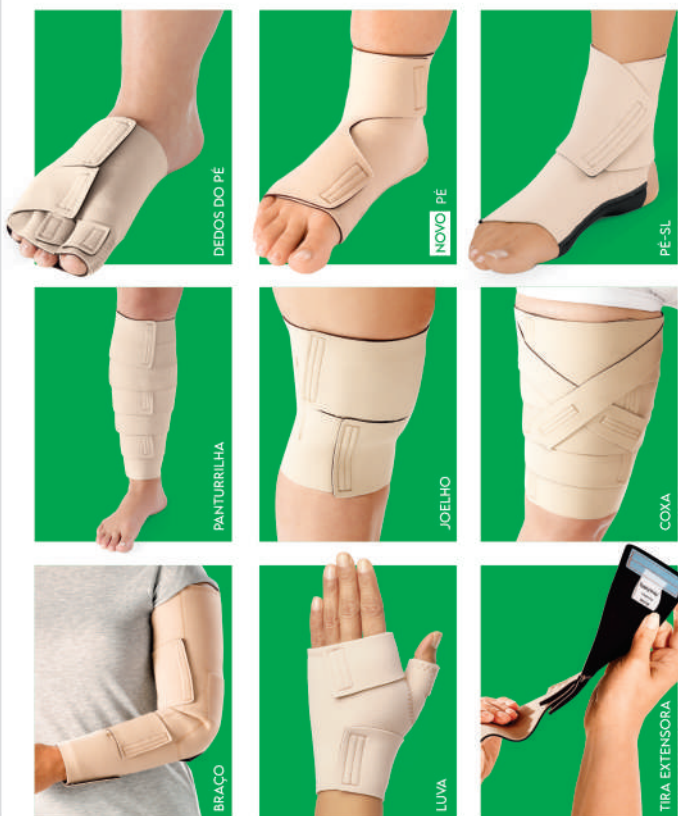Foram dias de excelentes palestras, intensas trocas de conhecimento, importantes debates e grandes oportunidades de networking, um evento repleto de experiências enriquecedoras.



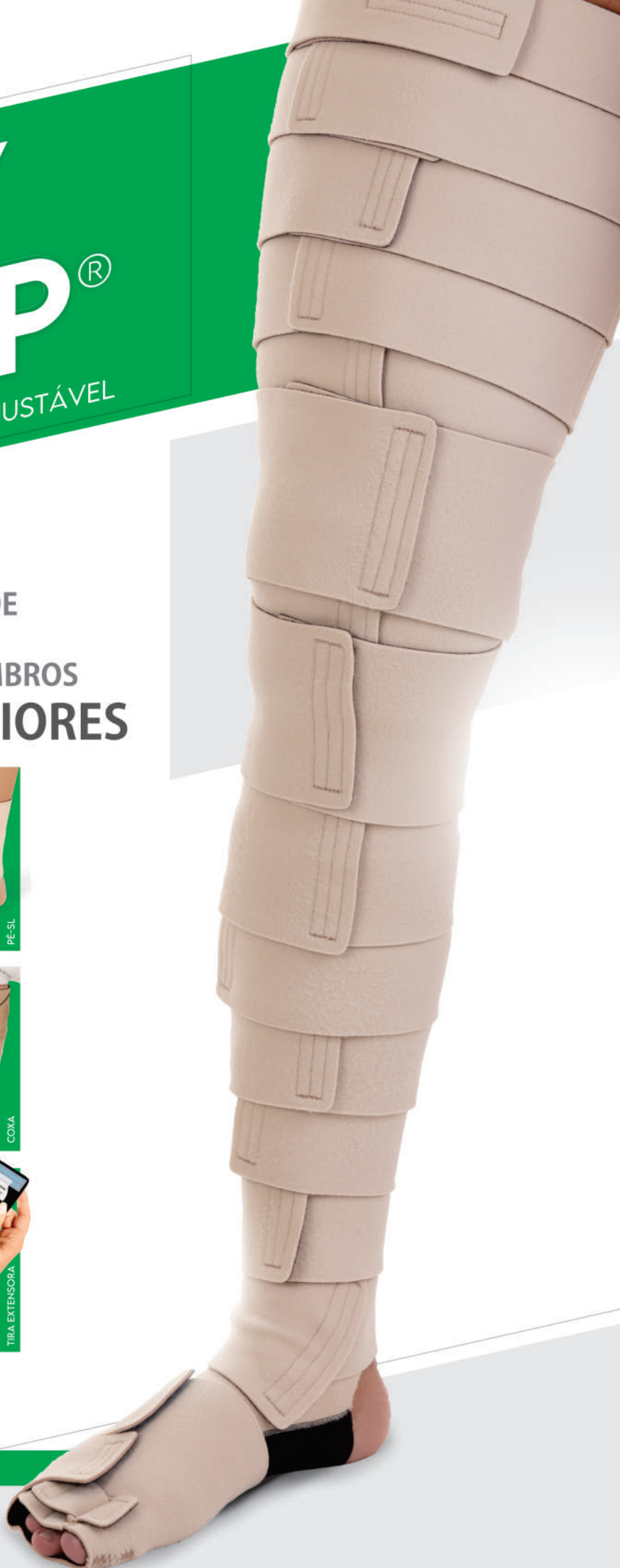READY WRAP[®]

ENVOLTÓRIO DE COMPRESSÃO AJUSTÁVEL

INDICADO PARA TRATAMENTO DE
LINFEDEMA DE MEMBROS
INFERIORES E SUPERIORES



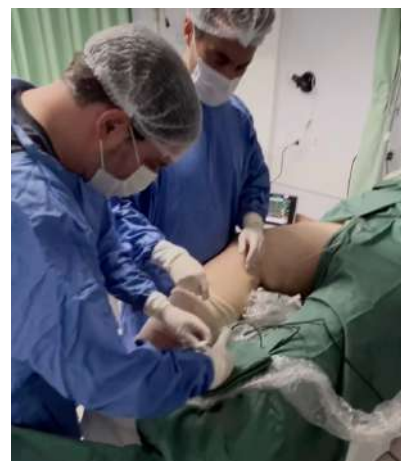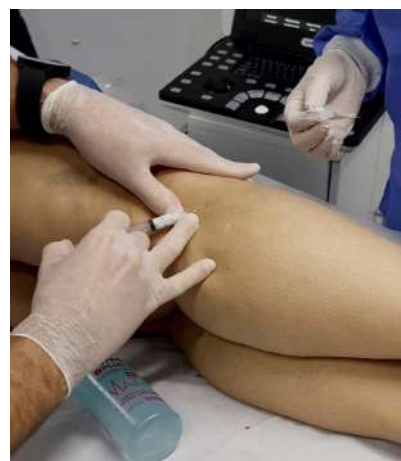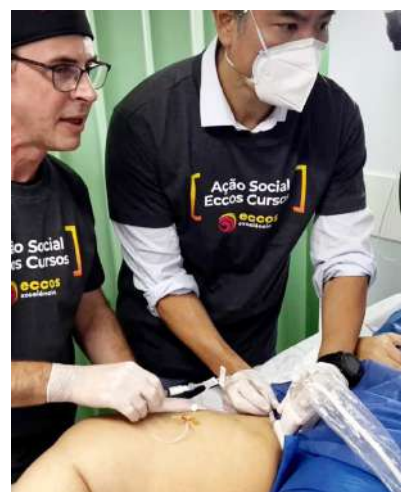ESCANEE
E CONHEÇA TODA NOSSA
LINHA DE PRODUTOS



Checkup Vascular

Antecedendo o II Encontro Gaúcho de Cirurgia Vascular, a SBACV-RS, em parceria com o Eccos Cursos, promoveu, em 19 de julho, o Checkup Vascular Bento Gonçalves. Foram realizados 20 tratamentos de varizes gratuitos, como doação para comunidades carentes da região, uma importante ação social.

O Checkup Vascular circula pelas cidades do Rio Grande do Sul e é um projeto de ações dedicado ao cuidado com a saúde vascular, oferecendo à população oportunidades de prevenção e tratamento das doenças circulatórias.



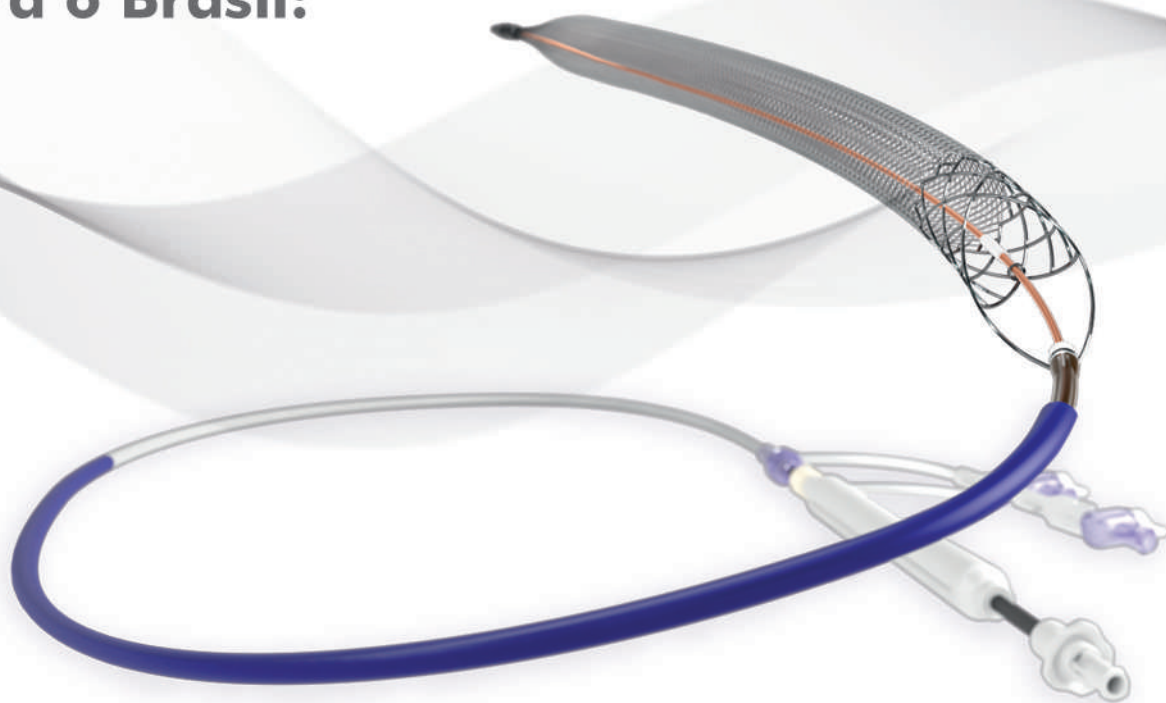Equipes que estiveram envolvidas na iniciativa.



A SAÚDE ESTÁ NO NOSSO DNA

Levamos tecnologia médico-hospitalar avançada à
equipes médicas de todo o Brasil.

A E. Tamussino traz
para o Brasil:



ClotTriever BOLD™ Catheter

Modernizando o tratamento de
Trombose Venosa Profunda (DVT)



E. TAMUSSINO
& CIA LTDA

SIGA
NOS

 /etamussinolda

 /etamussino

 /etamussino

 /etamussino

www.tamussino.com.br

*A Revista Vasculiar do Cone Sul traz, nesta edição, a publicação do terceiro de quatro artigos sobre **Terapia Compressiva**, de autoria do cirurgião vascular Eduardo S. da Matta, conhecido internacionalmente por sua expertise no tratamento de doenças venosas e linfáticas. O título é **Terapia compressiva no edema**.*

*A série teve início na edição N° 11, com o artigo intitulado **Princípios físicos da terapia compressiva**. O segundo artigo foi publicado na edição N° 12, tratando sobre **Terapia compressiva na úlcera venosa**. Não deixe de ler também o próximo, que sairá na edição N° 14, ainda em 2023, completando a série.*

Terapia compressiva no edema

Eduardo S. da Matta

Introdução

O termo Doença Venosa Crônica (DVC) tem sido usado para descrever manifestações visuais e funcionais de anormalidades do sistema venoso periférico¹. De acordo com o VEIN TERM transatlantic interdisciplinary consensus document², a DVC é definida como qualquer anormalidade morfológica e funcional do sistema venoso, de longa duração, manifestada através de sinais e/ou sintomas que indiquem a necessidade de investigação e tratamento. Enquanto a DVC se apresenta como uma definição mais genérica, o termo Insuficiência Venosa Crônica (IVC) é usado nas DVC avançadas que produzem edema, alterações de pele e úlceras. O presente fascículo irá focar na terapia compressiva dos pacientes com edema dos membros inferiores (MMII).

Classificação CEAP³

A classificação CEAP - C3 diz respeito à DVC associada ao edema, não determinando o grau, extensão ou sequer reconhecendo outras causas de edema, porém é de suma importância, ao nos depararmos com um paciente que apresenta edema dos MMII, realizarmos um "brain storm" das possíveis causas de edema. Não sendo o foco deste fascículo mergulharmos nas diversas situações que po-

dem levar à formação de edema, vale a pena citar algumas delas, como, por exemplo, aquelas que se devem a um aumento da pressão venular (insuficiência cardíaca congestiva, imobilidade, ortostatismo prolongado), a um aumento da permeabilidade capilar (efeitos colaterais de alguns medicamentos, exercícios, calor, processos inflamatórios), às diferenças de pressão osmótica (desnutrição, hipoproteinemia, insuficiência renal), a uma falha do sistema linfático (insuficiência linfática primária, secundária), a quadros de lipedema.

Na mais recente revisão da classificação CEAP (2020), a etiologia da DVC é documentada de uma forma mais ampla que as versões anteriores, subclassificando-a em primária, secundária intravenosa e extravenosa, assim como as etiologias congênitas e de causas não detectadas. Importante ressaltar, em meio a esta ampla abordagem dos fatores etiológicos da DVC, ou mais especificamente neste momento a IVC, que as causas dos sinais e sintomas vão além de alterações morfológicas do sistema venoso, mas também qualquer situação que altere a hemodinâmica venosa (obesidade, falha de bombas venosas, compressões extrínsecas, etc).



Edema

Como definição, o edema é causado por um desequilíbrio entre o extravasamento (filtração) de líquidos dos capilares para os tecidos e sua reabsorção pelo tecido linfático. A falha do sistema linfático, quer seja dinâmica ou mecânica, em manter este equilíbrio, levará ao edema⁴. No que diz respeito ao tratamento do edema através da compressoterapia, este normalmente é negligenciado, via de regra, por falta de conhecimento em como aplicá-lo corretamente. Em virtude disto, a aplicação e a indicação são incorretas, levando à piora do edema, dor, desconforto e falta de adesão do paciente ao tratamento. Uma boa abordagem terapêutica compressiva frente ao edema deverá ser feita por meio de um acompanhamento frequente para controle dos benefícios do tratamento e necessidades de novas intervenções⁵.

Terapia compressiva

Com o aumento da pressão tecidual, a compressão funciona contra a filtração, que é a base tanto da prevenção quanto da remoção do edema. Então, é correto afirmar que a terapia compressiva age neutralizando a pressão transmural, através de um aumento da pressão venosa externa, e isto é alcançado de forma mais eficaz por meio de uma terapia inelástica⁶. A terapia inelástica também exerce um efeito maior quando comparada à elástica na diminuição do volume e capacidade venosa⁷, assim como na capacidade de normalizar a fração de ejeção⁸ em situações em que esta se encontra diminuída, como na IVC. A maior dificuldade da terapia inelástica é que esta necessita de profissional habilitado, treinado, para aplicá-la corretamente. E isto explica o porquê dela não ser amplamente utilizada no dia a dia do cirurgião vascular/angiologista, tendo as meias elásticas um maior uso. O grande problema das meias elásticas frente a um quadro de edema é que podem necessitar serem trocadas de tamanho durante o tratamento à medida que o membro vai atingindo volumes menores, o que acarretaria num maior custo de tratamento⁹. Este problema pode ser resolvido se for diminuído o volume do membro através da aplicação de bandagens e iniciado o uso da meia elástica apenas para manutenção do resultado, mas voltamos ao problema de saber ou não

saber aplicar as bandagens corretamente. Como solução para estes problemas, os dispositivos com velcro, de curta elasticidade, têm sido cada vez mais utilizados, uma vez que apresentam propriedades de inelasticidade, são de fácil aplicabilidade, confortáveis e atingem os mesmos objetivos no tratamento do edema^{10, 11, 12, 13, 14}.

Pressões de compressão e rigidez de material

O edema laboral, ou seja, aquele que se forma em profissionais que permanecem em pé ou sentados por períodos prolongados, pode ser tratado ou prevenido por meio do uso de compressões mais suaves, entre 10-20mmHg¹⁵. Quanto ao tratamento e manutenção de resultados na IVC, o uso de compressões entre 20-30mmHg é muito eficaz⁹. Em edema mais severo, resistente ao tratamento, o uso de compressões maiores deverá ser preferido (30-40mmHg), o que se pode obter por meio de uma única meia de 30-40mmHg ou pela colocação de uma segunda meia sobre a primeira¹⁶.

Tendo em vista as pressões de compressão que podem ser aplicadas de acordo com a severidade do edema, outra variável a ser levada em conta no manejo dos diversos quadros de edema é a rigidez do material a ser utilizado. A rigidez descreve a resistência de um dispositivo a uma expansão, como quando uma área do corpo torna-se edemaciada. Quanto maior a rigidez de um material de compressão, maior será a melhora dos padrões hemodinâmicos e mais eficaz será a redução do edema¹⁷. Então, frente a situações mais complexas de tratamento, poderá ser opção aumentar a pressão de compressão ou aumentar a rigidez do material, ou ambos simultaneamente.

Nos edemas de origem linfática, as pressões de compressão normalmente vão ultrapassar os 40mmHg, dependendo da parte do corpo a ser tratada e da fase de tratamento (descongestiva ou manutenção), as quais, muitas vezes, não são confortáveis ao paciente se for utilizada uma compressão elástica, sendo assim, pode optar-se por meias de tecido plano (20-30mmHg ou 30-40mmHg), que apresentem maior rigidez de material, dispositivos com velcro e bandagens de curta elasticidade.

Conclusão

O uso de terapia compressiva é um consenso com fortes evidências no tratamento do edema da IVC, bem como na prevenção do edema laboral^{18,19}. Entender as várias opções disponíveis foi o objetivo deste fascículo, enfatizando a necessidade de acompanhamento frequente do paciente até estar certo de que o método escolhido atendeu às expectativas do paciente e do médico.

Referências bibliográficas

1. WITTENS, C. et al. Management of Chronic Venous Disease. **European Journal of Vascular and Endovascular Surgery**. 2015;1-60.
2. EKLÖF, B. et al. Updated terminology of chronic venous disorders: the VEIN-TERM transatlantic interdisciplinary consensus document. **J Vasc Surg**. 2009;49:498-501.
3. LURIE, F. et al. CEAP classification system and reporting standart, revision 2020. **J Vasc Surg: Venous and Lym Dis**. 2020:1-11.
4. LEVICK, J.R. MICHEL, C.C. Microvascular fluid exchange and the revised Starling principle. **Cardiovascular Research**. 2010;87:198-210.
5. STOUT, N. et al. Chronic edema of the lower extremities: International consensus recommendations for compression therapy clinical research trials. **Int Angiol**. 2012;31(4):316-29.
6. COGET, J.M., et al. Action and reaction of the tissues to compression. **Phlébologie**. 1982;34:365-73.
7. PARTSCH, H., RABE, E., STEMMER, R. **Compression Therapy of The Extremities**. Editions Phlebologiques Françaises. 1999.
8. MOSTI, G., PARTSCH, H.. A New Two Component Compression System turning an Elastic Bandage into an Inelastic Compression Device: Interface Pressure, Stiffness and Haemodynamic Effectiveness. **Eur J Vasc Endovasc Surg**. 2017:1-6.
9. MOSTI, G. et al. Compression stockings with moderate pressure are able to reduce chronic leg oedema. **Phlebology**. 2012;27(6):289-96.
10. MOSTI, G., et al. Adjustable Velcro Compression Devices are More Effective than Inelastic Bandages in Reduces Venous Edema in the Initial Treatment Phase: A Randomized Controlled Trial. **Eur J Vasc Endovasc Surg**. 2015;50(3):368-74.
11. BENIGNI, J.P., et al. Evaluation of three different devices to reduce stasis edema in poorly mobile nursing home patients. **Int Angiol**. 2018;37(4):322-26.
12. BENIGNI, J.P., et al. Treatment protocol on stasis edema in poorly mobile nursing home patients. **Int Angiol**. 2018;37(5):396-99.
13. MOSTI, G., et al. Self-management by firm, non-elastic adjustable compression wrap device. **Veins and Lymphatics**. 2017;6:7003.
14. PARTSCH, H. Reliable self-application of short stretch leg compression: Pressure measurements under self-applied, adjustable compression wraps. **Phlebology**. 2019;34(3):208-213.
15. PARTSCH, H., et al. Compression stockings reduce occupational leg swelling. **Dermatol Surg**. 2004;30:737-743.
16. MOSTI, G. et al. Bandages or double stockings for the initial therapy of venous oedema? A randomized controlled pilot study. **Eur J Vasc Endovasc Surg**. 2013;46(1):142.
17. BJORK, R., EHMANN S. S.T.R.I.D.E. Professional guide to compression garment selection for the lower extremity. **Journal of Wound Care** 2019; 28:(6 suppl 1):1-44
18. RABE, E., et al. Indications for medical compression stockings in venous and lymphatic disorders: An evidence-based consensus statement. **Phlebology**. 2018;33(3):163-184.
19. MAESENEER, M.G. et al. European Society for Vascular Surgery (ESVS) 2022 Clinical Practice Guidelines on the Management of Chronic Venous Disease of the Lower Limbs. **Eur J Vasc Endovasc Surg**. 2022;63:184-267.

INVASIVE

Somos um grupo de pessoas trabalhando para pessoas, acumulamos 25 anos de experiência nos setores, vascular, endovascular e hemodinâmica.

Nos dedicamos diariamente a melhorar a qualidade de vida dos pacientes, fornecendo produtos minimamente invasivos dos mais renomados fabricantes mundiais, testados e aprovados por médicos de todo o mundo. Impulsionados por pesquisas científicas, entregamos a mais alta tecnologia em produtos, trazendo confiança e eficiência para nossos clientes

**INVASIVE, transformando vidas
através da saúde.**



invasive.com.br



More to Life



Av República Argentina 1505, Curitiba - PR | 80620-010
| Union Tower - 41 3072-9898

Hipoplasia de artéria carótida interna em paciente assintomático: um relato de caso

Universidade Paranaense (Unipar) - Umuarama (PR)

Autora

Jéssica Zanquis Ferreira

Coautores

Fabiane Angélica de Paiva Paula

Ester Pelegrini Silva

Davi Correa Pereira

Camila Maria Escardille Yoshitani

Gabriela Correa Alberti

Gabriel Henrique do Prado

Gonçalves

Isabella Arantes Tobbin

Orientador

Prof. Dr. Adalberto Carlos Giovanini Neto

Introdução

A hipoplasia da artéria carótida interna (ACI) é uma anomalia congênita rara, frequentemente unilateral, na qual observa-se estenose arterial geralmente a 1 ou 2 cm da bifurcação carotídea. Nesse sentido, presume-se que seja consequência do desenvolvimento incompleto da aorta dorsal fetal, parte das vezes associada ao alargamento da artéria basilar e da artéria comunicante posterior, como tentativa de formação de vias de circulação colateral (ALVES et al, 2021; CALDAS et al, 2019). Assim, e com o suprimento arterial compensado, os pacientes acometidos pela hipoplasia da ACI apresentam-se clinicamente assintomáticos (ALVES et al, 2021).

Anatomicamente, os sistemas arterial cervical e cerebral são resultado de importantes transformações durante o período embrionário: por volta da quarta e quinta semanas, são desenvolvidos os arcos aórticos. O terceiro arco é responsável pela formação da artéria carótida comum e da primeira porção da artéria carótida interna, ao passo que a segunda porção é estruturada pela região cranial da aorta dorsal (MALFAZ,

2021; SADLER, 2016). Tais processos são regulados por diferentes fatores moleculares, e alterações destes mecanismos resultam em variações anatômicas (Guimarães et al, 2018).

O presente estudo objetiva relatar um caso de paciente com hipoplasia de carótida interna direita assintomática. Destaca-se que a conduta e o seguimento clínico desses pacientes carece de diretrizes específicas, dando ênfase para medidas gerais, como a aferição regular de pressão arterial e a instituição de hábitos de vida saudáveis sob o propósito de prevenir possíveis complicações (aneurismas ou acometimento vascular encefálico) (Alves 2021). Destarte, ressalta-se a importância do diagnóstico precoce para prevenção de desfechos de maior gravidade.

Descrição do caso

Paciente S.P.R., sexo masculino, 52 anos, policial militar, procurou o serviço de cardiologia clínica para avaliação de rotina, apresentando episódios de cefaleia intermitentes, com uso frequente de ergotamina, sem outros comemorativos. Nenhuma ou-

tra comorbidade relatada durante o atendimento. Nega etilismo, tabagismo ou uso de drogas.

Com base na queixa e a fim de investigar doença aterosclerótica, o paciente foi submetido a ecodoppler de artérias carótidas e vertebrais, o qual evidenciou uma diminuição difusa no diâmetro da carótida interna direita em toda sua extensão, com sinais de hipoplasia arterial. O resultado da imagem foi reforçado por angiotomografia da região, acrescentando, ainda, calcificações ateromatosas na porção intracraniana/seio cavernoso ipsilateral (imagens abaixo).

Como abordagem terapêutica, foram iniciados sinvastatina e ácido acetilsalicílico profiláticos da doença ateromatosa e de possíveis complicações, em especial acidentes vasculares isquêmicos. Um ano e meio após as imagens iniciais, novo ecodoppler revelou ateromatose em bulbo direito e em carótida externa esquerda, sendo trocada a estatina por Rosuvastatina. Em acompanhamento regular, atualmente aposentado de suas atividades laborais, o paciente encontra-se assintomático e ausente de outros achados.



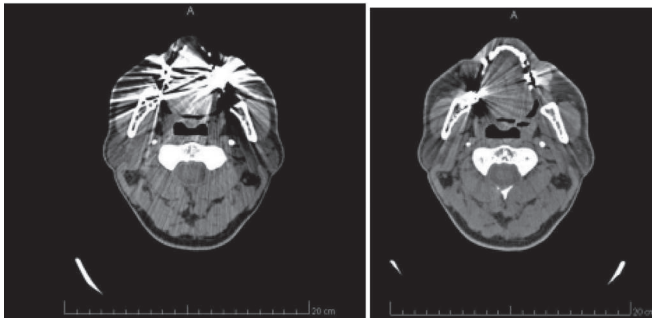


Figura 1: Imagens de angiotomografia de carótidas, evidenciando artéria carótida interna (ACI) direita hipoplásica, comparação com a artéria carótida interna esquerda (ACE).

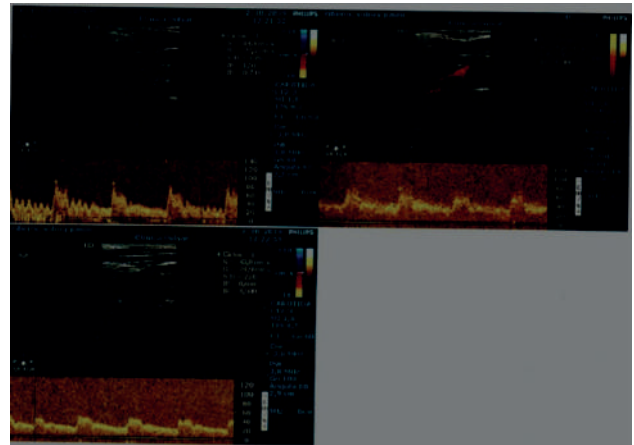
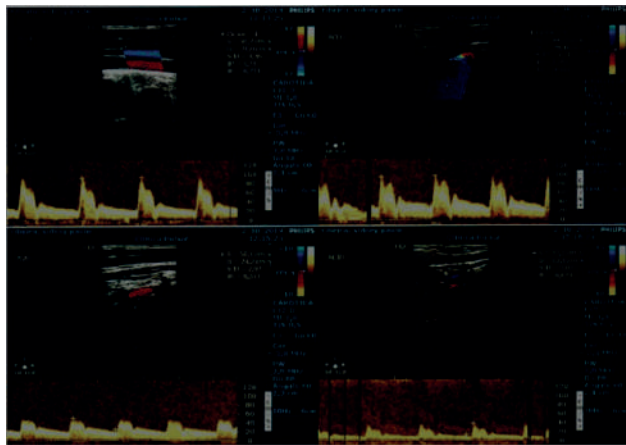
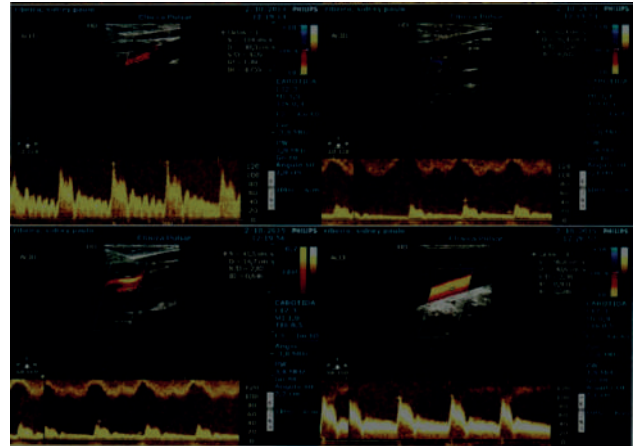


Figura 2: Ecodoppler de carótidas e vertebrais, observou-se ausência de processo ateromatoso ou dilatação aneurismática em todos os segmentos analisados. Ausência de espessamento mio-intimal em carótida comum bilateral. Sinais sugestivos de hipoplasia de carótida interna direita.

Discussão

As anomalias congênitas da artéria carótida interna (ACI) representam uma condição rara que, em geral, são descobertas incidentais observadas em exames de ultrassonografia com doppler, angiografia, tomografia computadorizada (TC) e ressonância magnética (AKTAS et al, 2020). Ainda, podem apresentar-se sob a forma de (1) agenesia, quando há ausência total arterial; (2) aplasia, quando mostra vestígios de desenvolvimento; ou (3) hipoplasia, o subdesenvolvimento da artéria (DIAS; SILVEIRA FILHO; FERREIRA, 2018).

Outrossim, sabe-se que a hipoplasia da ACI é rara, ocorrendo em menos de 0,01% da população, e caracterizada pelo estreitamento do calibre arterial (DIAS; SILVEIRA FILHO; FERREIRA, 2018). Em geral, esta condição é observada desde a raiz arterial, estendendo-se por todo seu curso intracranial. Embora a etiologia seja pouco esclarecida, sugere-se que está atrelada ao desenvolvimento incompleto da aorta dorsal fetal, onde se origina o segmento cervical distal do ACI até o segmento clinóide (CALDAS et al, 2019). Ainda que uma condição

anormal, o curso clínico da hipoplasia é assintomático, explicado pela compensação do suprimento sanguíneo através do sistema vascular carotídeo do polígono de Willis, de vasos primitivos e de anastomoses com as artérias carótidas externas (DIAS; SILVEIRA FILHO; FERREIRA, 2018). Com frequência, na hipoplasia unilateral o suprimento sanguíneo cerebral ocorre pela carótida contralateral dominante (CALDAS et al, 2019).

Em geral, pacientes com hipoplasia da ACI apresentam outras patologias associadas, a destaque de ateroscle-

rose, arterites, hiperplasia fibromuscular, dissecção aórtica, hemorragia subaracnóidea, aneurisma sacular, isquemia transitória e infarto cerebral (RUIZ-MERCADO, MALDONADO-HERNÁNDEZ, CRUZ-GONZÁLEZ, 2014) (CALDAS et al, 2019). Além disso, um estudo mostrou que 7 de 9 pacientes com agenesia ou hipoplasia da ACI eram sintomáticos, apresentando hemorragia subaracnóidea, cefaleia ou ataque isquêmico transitório (LEE, J.-H. et al, 2003). Ainda, outros relatos incluem neuralgia do trigêmeo, paralisia oculomotora, defeito de campo visual ou perda de visão, esta ocasionada pela dilatação compensatória de artéria basilar ou comunicante anterior (ZHU; XU; LI, 2021).

Atualmente, não há diretrizes específicas para o manejo clínico da hipoplasia. Ainda, devido ao alto risco de aneurisma e acometimento cerebral, é imprescindível o monitoramento e controle da pressão arterial, se necessário, com o uso de anti-hipertensivos, bem como a manutenção de hábitos de vida saudáveis (ALVES et al, 2021).

Conclusão

Hipoplasia de artéria carótida interna é uma condição que, embora assintomática, pode estar associada a sérias complicações, incluindo aneurismas e acidentes vasculares encefálicos. Tal qual o caso apresentado, trata-se de um achado incidental e que apresenta conduta profilática. Embora a necessidade de diretrizes específicas, a literatura

recomenda o controle estrito de pressão arterial e o acompanhamento periódico atento para a identificação de variações do quadro clínico.

Referências

AKTAS, Hilal Akdemir et al. Rare congenital anomalies of the internal carotid artery: anatomic and radiologic aspects of three cases and review of the literature. **Surgical and Radiologic Anatomy**, v. 42, n. 11, p. 1363-1370, 2020.

Alves T. S.; de Oliveira R. S. M.; Miziara L. D. Cefaléia do esforço, displasia fibromuscular do tronco braquiocefálico e hipoplasia das artérias carótidas comum, interna e externa à direita: um estudo de caso. **Revista Eletrônica Acervo Saúde**, v. 13, n. 2, p. e6357, 25 fev. 2021.

CALDAS, Márcia Azevedo et al. Hipoplasia Bilateral de Carótida Interna em Paciente Assintomática: Relato de Caso. **Arq Bras Cardiol: Imagem Cardiovasc.**, v. 32, n. 4, p. 331-333, 2019.

DIAS, Eduarda Lemes; SILVEIRA FILHO, Luiz Gonzaga da; FERREIRA, Arthur de Freitas. Agenesia da artéria carótida interna: uma anomalia rara. **Radiologia Brasileira**, v. 51, p. 410-411, 2018.

GUIMARÃES, Adriano Carvalho et al. Agenesia de artéria carótida interna. **Jornal Vascular Brasileiro**, v. 17, p. 243-247, 2018.

LEE, J.-H. et al. Aplasia of the internal carotid artery. **Acta neurochirurgica**, v. 145, p. 117-125, 2003.

MALFAZ, F. Centeno; ZARZUELA, B. Salamanca. Embriología básica cardíaca. **Pediatría Integral atrl**, Volume XXV, número 8, p. 438, 2021. Disponível em: https://www.researchgate.net/profile/Alicia-Martinez-Sebastian/publication/360320728_Tumoracion_sublingual_en_adolescente_de_rapido_crecimiento/links/62713187107cae2919855e_ba/Tumoracion-sublingual-en-adolescente-de-rapido-crecimiento.pdf#page=74. Acesso em: 11 de julho 2022.

RUIZ-MERCADO, Héctor; MALDONADO-HERNÁNDEZ, Héctor; CRUZ-GONZÁLEZ, Juan Antonio. Hipoplasia de artéria carótida interna asociado con paraganglioma carotídeo. Reporte de un caso y revisión de la bibliografía. **Cirugía y Cirujanos**, v. 82, n. 3, p. 302-308, 2014.

SADLER, T. W. **Langman, embriologia médica**. 13. Ed. Rio de Janeiro: Guanabara Koogan, 2016.

ZHU, L.; XU, N.; LI, Y. Monocular central retinal artery occlusion caused by bilateral internal carotid artery hypoplasia complicated with patent foramen ovale: a case report and review of literature. **European Journal of Medical Research**, v. 26, n. 1, 13 jun. 2021. Venducere renimus, sciam invocat atiquod iessoltodium nostod caverri riptimorte publina, nos, consum tem ter hactat.



Step Comfort

SINÔNIMO DE PERNAS SAUDÁVEIS

As suas meias compressivas antitrombo

30% Mais Elastano

Possibilitando que a meia não enrole e consiga moldar a perna facilmente

Temos o **Melhor** equipamento para medição de mercúrio da **América Latina**, o mesmo usado pelas **empresas Russas**

Linha CAREline
20 - 30 mmHg

Linha PROline
30 - 40 mmHg

Meias de compressão recomendada para pessoas:

- Acamadas
- Que apresentam imobilidade geral
- Antes, durante e depois do parto.
- Prevenção de trombose e embolia pulmonar
- Plásticas e bariátricas
- Traumatologias e ortopédicas

Disponíveis nas cores:



Tenha as Meias Step Comfort na sua clínica

STEPCOMFORT.COM.BR



 stepcomfort_Oficial

Chute no fígado ou O amor é lindo...

Ricardo C. Rocha Moreira

A vida real é mais rica em situações dramáticas do que a ficção que sai da cabeça dos grandes escritores. É na vida real que o médico presencia – e até participa – de certas situações que beiram o inacreditável.

Este drama aconteceu quando eu era residente do 4º ano (R4). Nós, os três R4, nos revezávamos na chefia do Plantão de Trauma, liderando uma equipe de três a quatro residentes juniores, que faziam plantões de 24 horas no Pronto-Socorro do hospital. Era uma rotina massacrante, como bem sabem aqueles que já passaram pela experiência.

Numa noite de sábado, a ambulância trouxe uma mulher de 30 e poucos anos, que tinha sido agredida em casa pelo boyfriend (companheiro). Os vizinhos chamaram a polícia e a ambulância. A paciente relatou aos paramédicos que tinha sido agredida com socos e pontapés, mesmo depois de caída no chão da cozinha. Os paramédicos mandaram mensagem ao Pronto-Socorro, informando que a situação era muito grave e pedindo para preparar a Sala de Trauma.

No exame inicial, paciente estava muito pálida, com respiração gemente. O pulso fraco e a pressão baixa indicavam estado de choque. O abdômen estava muito distendido, com dor à palpação no lado D.

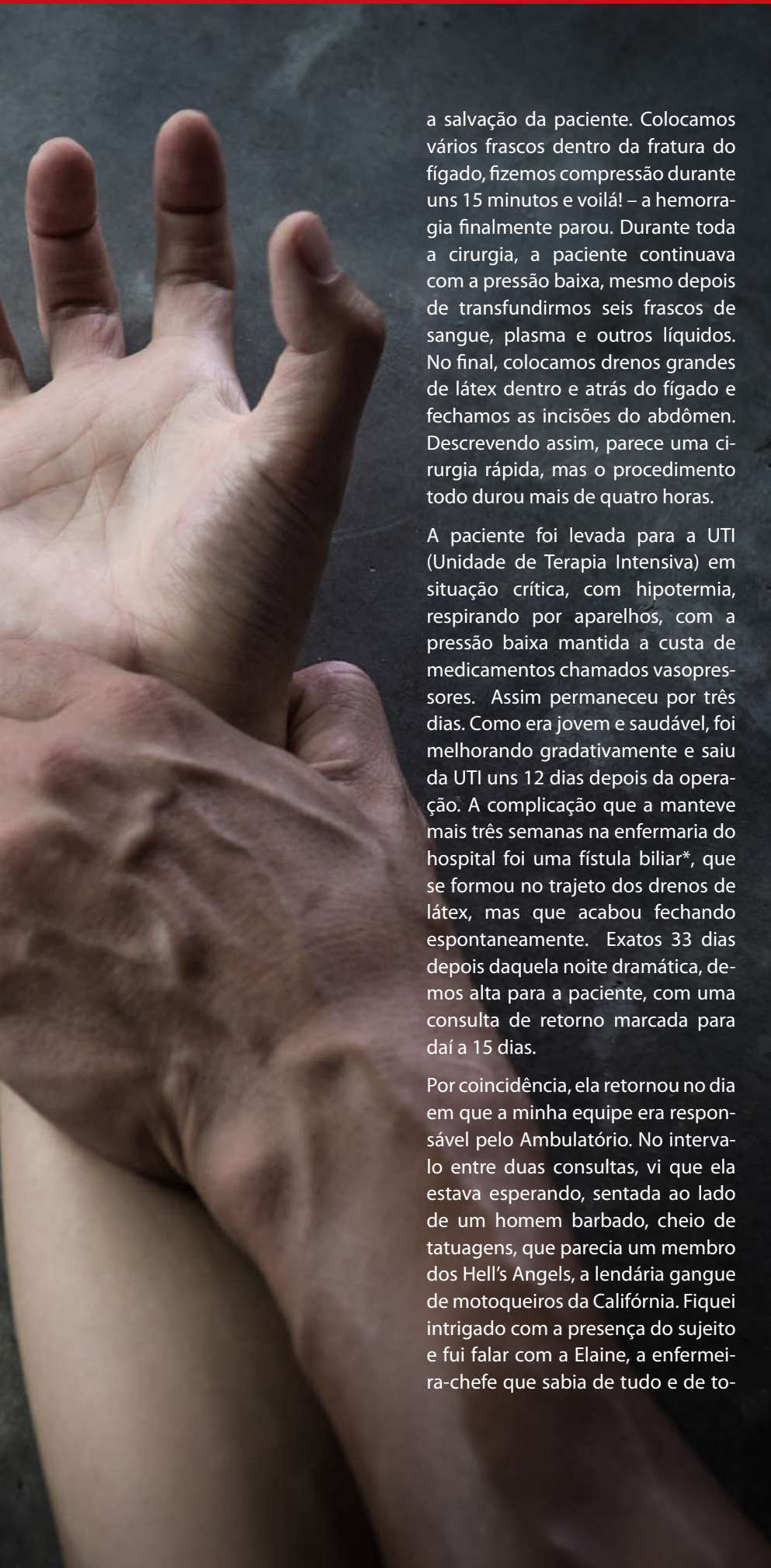
Depois de algumas medidas iniciais (“pegar” uma veia, iniciar reposição de soro, mandar tipar sangue para transfusão e colocar uma sonda na bexiga), levamos a paciente imediatamente para a Sala de Cirurgia, para uma laparotomia exploradora.

A laparotomia é uma incisão vertical na linha média do abdômen, desde o osso esterno até a pube. Um cirurgião experiente não demora mais de dois a três minutos para completar a incisão, que dá acesso a todos os quadrantes do abdômen. Quando abrimos o peritônio, vimos que na cavidade abdominal tinha uns dois litros de sangue e que a hemorragia vinha da parte superior direita do abdômen, muito provavelmente do fígado.

O fígado é o maior órgão sólido do corpo humano. Sólido neste caso não significa resistente, mas sim maciço e não oco, como o estômago. Na realidade, o fígado e o baço, seu vizinho do outro lado do abdômen, são órgãos sólidos, porém delicados e frágeis, protegidos por uma cápsula muito fina, que pode ser lesada por trauma mínimo, até mesmo pelo cirurgião ao manipulá-lo durante uma cirurgia. Além disto, o fígado é muito vascularizado, ou seja, tem uma rede complexa de veias e artérias no seu interior, que sangram abundantemente quando lesadas.

Tivemos que fazer uma extensão da incisão até o diafragma, para expor melhor a parte superior do fígado. Foi aí que nos deparamos com a extensão da lesão: a paciente tinha uma fratura no lobo direito do fígado em forma de estrela, com várias rachaduras, como um vidro quebrado. No meio da fratura, um fragmento quase solto de tecido do tamanho de um punho fechado, que sangrava sem parar. Por sorte, a fratura não se estendia para a parte posterior do fígado, onde ficam as grandes veias hepáticas e a maior veia do corpo humano, a cava inferior. O mais importante naquele momento era estancar a hemorragia que vinha de dentro da fratura. Fizemos o controle dos vasos que irrigam o fígado pela sua parte inferior, chamada hilo hepático. Colocamos clampes vasculares na artéria hepática e na veia porta, o que reduziu em muito a hemorragia. Em seguida, retiramos o fragmento de fígado quase solto e suturamos os vasos que ainda sangravam. Por fim, recorremos a uma técnica nova na época, o uso de uma substância hemostática para “estancar” o sangramento de dentro do fraturado fígado. A substância, de nome comercial Avitene®, era o colágeno cristalino, um pó branco espesso semelhante à farinha de aveia, extraído da pele de bovinos. O Avitene® foi a nossa salvação, ou melhor,





a salvação da paciente. Colocamos vários frascos dentro da fratura do fígado, fizemos compressão durante uns 15 minutos e voilá! – a hemorragia finalmente parou. Durante toda a cirurgia, a paciente continuava com a pressão baixa, mesmo depois de transfundirmos seis frascos de sangue, plasma e outros líquidos. No final, colocamos drenos grandes de látex dentro e atrás do fígado e fechamos as incisões do abdômen. Descrivendo assim, parece uma cirurgia rápida, mas o procedimento todo durou mais de quatro horas.

A paciente foi levada para a UTI (Unidade de Terapia Intensiva) em situação crítica, com hipotermia, respirando por aparelhos, com a pressão baixa mantida a custa de medicamentos chamados vasopressores. Assim permaneceu por três dias. Como era jovem e saudável, foi melhorando gradativamente e saiu da UTI uns 12 dias depois da operação. A complicação que a manteve mais três semanas na enfermaria do hospital foi uma fístula biliar*, que se formou no trajeto dos drenos de látex, mas que acabou fechando espontaneamente. Exatos 33 dias depois daquela noite dramática, demos alta para a paciente, com uma consulta de retorno marcada para daí a 15 dias.

Por coincidência, ela retornou no dia em que a minha equipe era responsável pelo Ambulatório. No intervalo entre duas consultas, vi que ela estava esperando, sentada ao lado de um homem barbado, cheio de tatuagens, que parecia um membro dos Hell's Angels, a lendária gangue de motoqueiros da Califórnia. Fiquei intrigado com a presença do sujeito e fui falar com a Elaine, a enfermeira-chefe que sabia de tudo e de to-

dos no Ambulatório. Chamei-a num canto e perguntei quem era o companheiro da paciente. Ela sussurrou no meu ouvido:

“ – You mean the guy sitting next to her? He is the boyfriend who almost killed her.” (V. quer dizer o cara sentado ao lado dela? É o namorado que quase a matou). E continuou:

– “He was arrested and stayed in jail for a couple of weeks. But she wouldn't press charges against him.” (Ele foi preso e passou um tempo na cadeia. Mas ela não quis denunciá-lo).

– “Believe it or not, they are back together.” (Acredite ou não, eles estão vivendo juntos).

Voltei para a Sala de Consulta e fiz minha obrigação: atendi a paciente, examinei as incisões, troquei os curativos e fiz as receitas. Tudo isto sem emitir mais que alguns monossílabos. Confesso que estava com raiva dos dois e incomodado com a situação. Depois, fiquei com a consciência pesada por tê-los tratado de forma tão rude.

Nunca mais vi a paciente, nem o boyfriend. Mas ainda fico a imaginar o desfecho da relação daqueles dois. Será que um dia ela caiu na real e se separou do canalha? Ou será que o canalha, num outro acesso de fúria, conseguiu encaixar um chute fatal no fígado cicatrizado? Deixo à imaginação dos leitores o desfecho de uma relação “amorosa” tão doentia.

* fístula biliar: vazamento anormal de bile para o intestino, para a cavidade peritoneal ou externamente, que geralmente acontece depois de uma operação ou lesão do fígado ou das vias biliares.