

REVISTA VASCULAR

DO CONE SUL

Ano 2 | Nº 5
Outubro | 2021



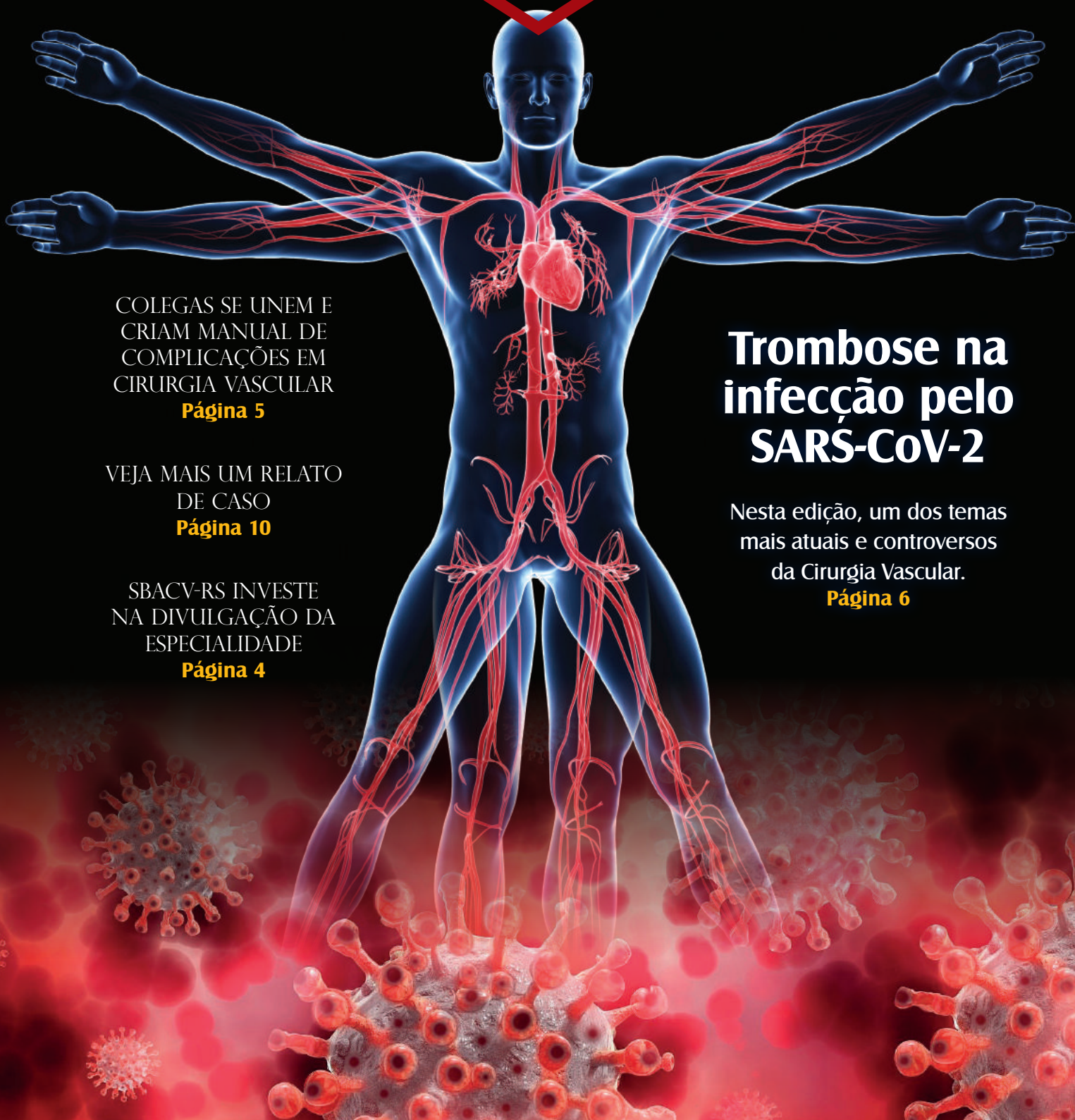SBACV-PR



SBACV-SC



SBACV-RS



COLEGAS SE UNEM E
CRIAM MANUAL DE
COMPLICAÇÕES EM
CIRURGIA VASCULAR

Página 5

VEJA MAIS UM RELATO
DE CASO

Página 10

SBACV-RS INVESTE
NA DIVULGAÇÃO DA
ESPECIALIDADE

Página 4

Trombose na infecção pelo SARS-CoV-2

Nesta edição, um dos temas
mais atuais e controversos
da Cirurgia Vascular.

Página 6

Trombose na Covid-19: o papel do cirurgião vascular/angiologista

Em março de 2020, a Covid-19 chegou ao Brasil. O vírus SARS-CoV2 já tinha chegado algumas semanas antes, mas foi no início de março que os primeiros casos foram confirmados e as primeiras mortes relatadas.

Em poucas semanas, ficou claro que o novo coronavírus, além de provocar lesões pulmonares de extrema gravidade, induzia nos pacientes um estado pró-trombótico. Pacientes na fase inicial da Covid-19 apresentavam níveis extremamente elevados do Dímero-D. Começaram a aparecer relatos de trombose em sítios inusitados, como veias viscerais e o leito vascular pulmonar, e registrada alta prevalência de tromboembolismo pulmonar nos pacientes internados na UTI. Intensivistas, assessorados por especialistas em trombose de várias especialidades (hematologistas, pneumologistas, cirurgiões vasculares/angiologistas e cardiologistas), desenvolveram protocolos empíricos de tratamento e prevenção de trombose nos pacientes acometidos pela Covid-19.

Ao longo destes 20 meses em que a pandemia vem assolando o mundo, médicos e cientistas vêm conduzindo estudos clínicos e laboratoriais para entender os mecanismos, diagnóstico, tratamento e prevenção da trombose associada à Covid-19. À

medida que estes estudos vêm sendo divulgados, os protocolos empíricos iniciais são refinados ou substituídos por outros, baseados na melhor evidência disponível no momento.

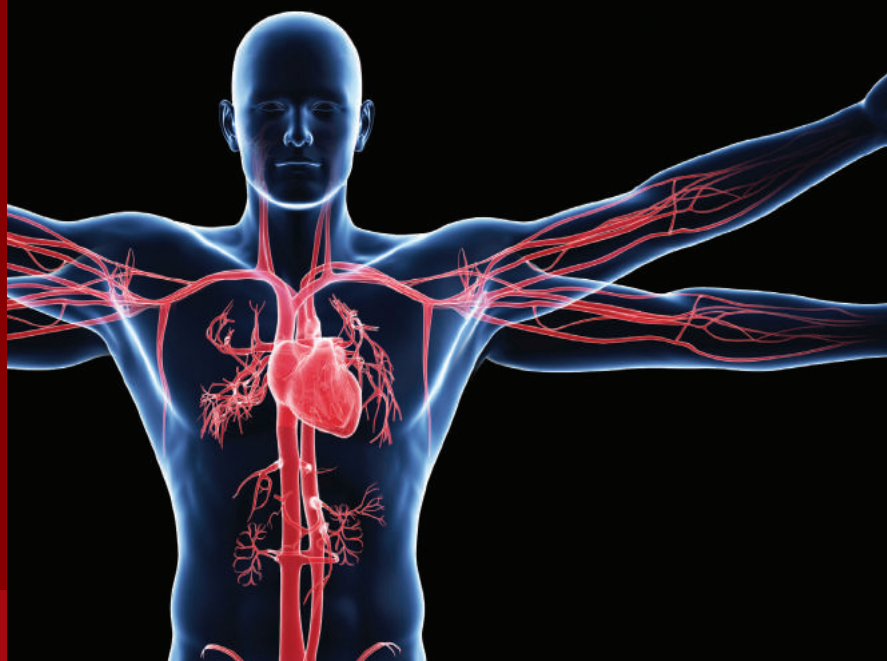Cirurgiões vasculares/angiologistas têm assumido papel relevante nos cuidados de pacientes com suspeita ou com diagnóstico de trombose associada à Covid-19. No consultório ou no hospital, pacientes procuram os especialistas nas doenças circulatórias, que devem estar preparados para atender estas demandas em um ambiente de escassez de informações confiáveis e de incerteza científica.

Por estes motivos, trazemos nesta edição um artigo de atualização sobre trombose na Covid-19, escrito pelo Dr. Marcelo Melzer Teruskin, cirurgião vascular de Porto Alegre. O artigo cobre as principais situações em que o cirurgião vascular/angiologista pode ser chamado a orientar pacientes com trombose associada à Covid-19:

- anticoagulação domiciliar ou pré-hospitalar;
- anticoagulação hospitalar em enfermaria ou UTI;
- anticoagulação pós-alta hospitalar;
- associação das vacinas com trombose.

Esperamos que seja útil na prática clínica dos leitores. Bom proveito.

Seções REVISTA VASCULAR DO CONESUL



A REVISTA VASCULAR DO CONESUL é uma publicação institucional com o objetivo de divulgar informações, eventos e atividades científicas das Regionais do Sul. A publicação é trimestral, com conteúdo gerado pelos sócios e por colaboradores convidados do Brasil e do exterior. A publicação tem as seguintes seções:

EDITORIAL

Texto de opinião, escrito pelo Conselho Editorial ou por convite.

EVENTOS

Anúncios de congressos, encontros e simpósios das Regionais do Sul. Programas de eventos promovidos pelas Regionais.

MEMÓRIA

História das Regionais e dos sócios que fizeram esta história. Notas biográficas sobre os grandes colegas que nos antecederam.

ARTIGOS COMENTADOS

Artigos científicos publicados por sócios das Regionais, com comentários de convidados pelo Conselho Editorial.

RESENHAS

Resenhas de livros publicados por sócios das Regionais.

DEFESA PROFISSIONAL

Textos sobre condições de trabalho e remuneração profissional.

VIDA ACADÊMICA

Resumos de teses, dissertações e monografias de sócios das Regionais.

RELATOS DE CASOS

Casos narrados por sócios das Regionais.

ÁGORA

Artigos de opinião sobre assuntos científicos e culturais.

CIRURGIA VASCULAR E A JUSTIÇA

Textos sobre assuntos médico-legais

ESPAÇO LIVRE

Espaço para publicação de textos literários: crônicas, contos, poesia.

EXPEDIENTE

A Revista Vascular do Cone Sul é uma publicação trimestral das Regionais do Sul da Sociedade Brasileira de Angiologia e de Cirurgia Vascular: SBACV-PR (sbacvparana@gmail.com), SBACV-SC (sbacv-sc@sbacvsc.com.br) e SBACV-RS (vascular@sociedadesonline.com.br).

Conselho Editorial Presidentes

PR Dr. Antonio S. Trigo Rocha
RS Dr. Regis Fernando Angnes
SC Dr. Rafael Narciso Franklin

Diretores de Publicações

PR Dr. Ricardo C. Rocha Moreira
RS Dr. Guilherme Napp
SC Dr. Marcelo F. Zanoni

Jornalista responsável

Priscilla Carneiro – MTB 13.221

Projeto Gráfico e Diagramação

Vicente Design

Os artigos assinados são de inteira responsabilidade de seus autores, não representando necessariamente a opinião das Regionais.

SBACV-RS investe na divulgação da especialidade nas redes sociais

A SBACV-RS tem buscado exercer sua missão de educação em saúde e divulgação dos problemas vasculares por meio de publicações nas redes sociais.

Periodicamente, são elaboradas postagens de conteúdo educativo sobre as doenças vasculares mais comuns, enfatizando suas manifestações clínicas e fatores de risco, com o objetivo de conscientizar a população sobre sua ocorrência.

Também é realizada a divulgação da atuação profissional do cirurgião vascular e do angiologista, com publicações que buscam mostrar toda a abrangência da especialidade, tanto na doença arterial quanto na doença venosa e linfática, desde a prevenção e reconhecimento precoce, passando por atendimentos e consultas clínicas, diagnóstico por imagem, até procedimentos complexos.

Em um momento em que ocorre a proliferação de publicidade sem preocupações éticas nas redes sociais, principalmente por parte de profissionais não médicos, o principal objetivo destas ações é alertar a população sobre a importância das patologias vasculares, e sobre os riscos envolvidos na busca de tratamentos executados sem o devido treinamento e conhecimento científico.



Embora a repercussão de publicações com conteúdo sério possa ser menor do que a de postagens sensacionalistas, a construção de conteúdo de qualidade passado de forma ética é a maneira mais sólida para fortalecer a especialidade.

Se você ainda não nos segue nas redes sociais, acesse nossas páginas, curta e compartilhe as publicações.

A SBACV-RS conta com você para fortalecer a nossa especialidade.



Complicações em cirurgia vascular

Autores: Heriberto Brito de Oliveira, Walter Jr. Boim de Araujo, Fabiano Luiz Erzinger e Sergio Quilici Belczak

Hoje em dia, a praticidade na transmissão da informação é algo fundamental, pois todos estão cada vez menos dispostos a fazer grandes leituras, com muito pouco conteúdo de aplicabilidade prática. O livro Manual de Complicações em Cirurgia Vascular é resultado da união de um grupo de colegas, com o objetivo de fornecer uma literatura atualizada e objetiva sobre as adversidades passíveis de ocorrerem na prática da nossa especialidade, a partir de uma ideia do Dr. Heriberto Brito de Oliveira, que, frente às demandas como perito médico e assistente técnico, frequentemente se deparava com essas situações.

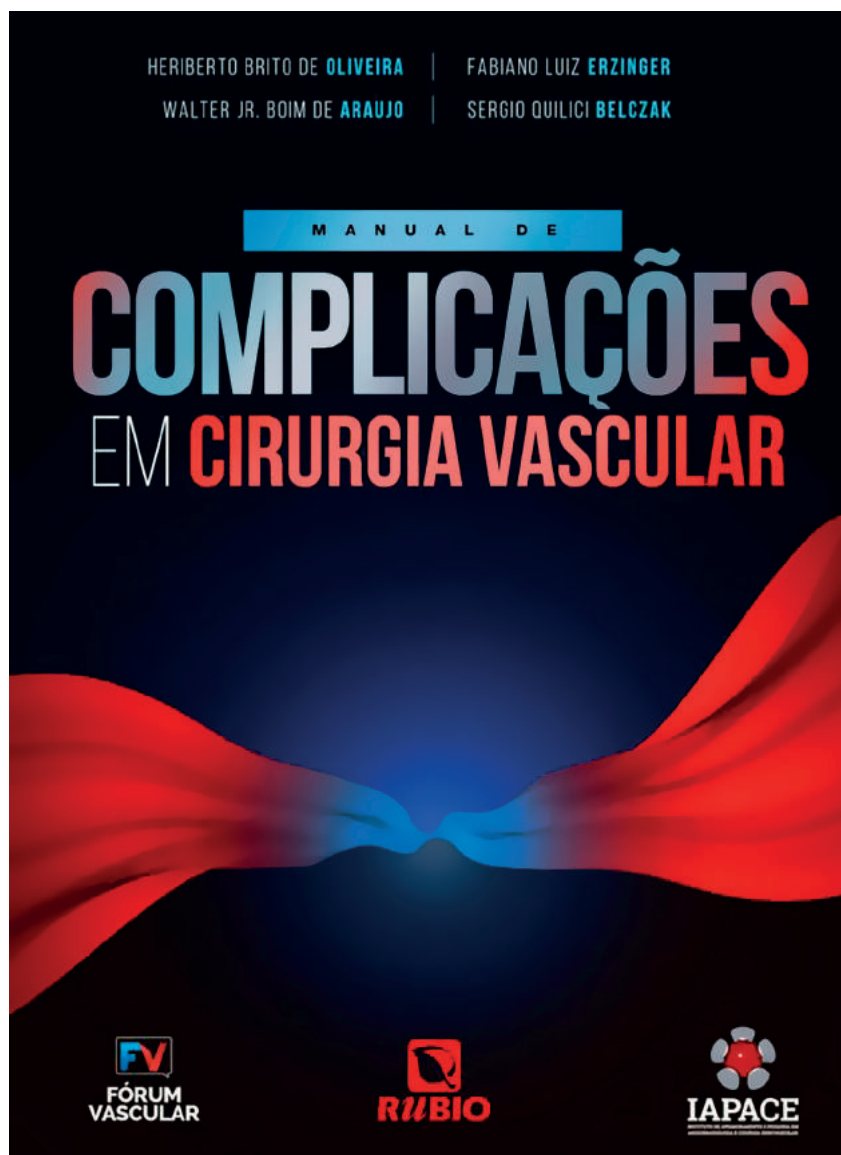Tais adversidades podem sim ocorrer, independentemente da técnica ou do cuidado do cirurgião. Portanto, essa obra tem a finalidade de tornar acessível a todos o conhecimento dos eventos adversos mais frequentes, nas diversas áreas da Cirurgia Vascular, tais como nas cirurgias arteriais e venosas, procedimentos endovasculares, trauma vascular, escleroterapia, dentre outras.

Tem também um capítulo dedicado à legislação sobre a "fleboestética", contemplando, desta forma, as áreas de maior abrangência do nosso dia a dia, podendo, então, ser vista como uma forma de ensino, alerta e até mesmo como respaldo técnico para as demandas jurídicas.

Atentando-se para um formato mais prático, podendo ser acessado on-line, este manual está disponível

somente no formato digital aos profissionais, de forma gratuita, com o propósito de disseminar o conhecimento a todos os cirurgiões, em especial aos mais jovens, de maneira ágil, moderna e sem custo.

Esta obra só foi possível graças à disponibilidade dos colegas de todos os cantos do Brasil em dividirem seu precioso tempo na confecção de seus capítulos, ficando aqui nosso agradecimento a todos.



Trombose na infecção pelo SARS-CoV-2 – Evidências científicas em 2021


A Sociedade Internacional de Trombose e Hemostasia (ISTH) adota o mês de outubro para a conscientização da população e da comunidade médica sobre a trombose, enfatizando a importância de sua prevenção e adequado tratamento. No dia 13 de outubro, conhecido como “Dia Mundial da Trombose” (#WTD), uma série de eventos são veiculados com esse objetivo. Nesse contexto, esta edição aborda um dos temas mais atuais e controversos da Cirurgia Vascular: a trombose na infecção pelo SARS-CoV-2.

Passados quase dois anos das primeiras descrições de casos da infecção pelo SARS-CoV-2 e milhões de mor-

tes relacionadas à Covid-19 no mundo todo, já se tem um conhecimento considerável da sua fisiopatologia, formas clínicas da doença e de seu envolvimento vascular. Sabe-se, hoje, que, através de suas fimbrias (SPIKES), o vírus infecta o organismo humano, tendo como porta de entrada o trato respiratório e logo alcança o sistema circulatório. Na corrente sanguínea, de forma direta na parede do vaso, ou indireta, através de mediadores inflamatórios, poderá levar a uma endotelite e modificações na cascata da coagulação, como elevação dos D-Dímeros (DD) e redução no fibrinogênio (1). Essas alterações poderão ocasionar os diversos eventos que

nós, cirurgiões vasculares, temos nos deparado durante todo esse período da pandemia.

Inicialmente, quando pouco se conhecia a respeito da Covid-19, as condutas eram baseadas em relatos de casos, com indicação compassiva e recomendações de especialistas e sociedades médicas. Com o avançar da ciência, foram sendo publicados ensaios clínicos bem delineados, ajudando a comunidade médica com respostas para uma série de questões às quais fomos nos deparando na prática. Esse artigo traz o que temos de mais atual em relação à trombose e à anticoagulação na Covid-19 até setembro de 2021.



Recomendações para uso de anticoagulação domiciliar - (Pré-hospitalar)

Aproximadamente 90% dos pacientes com infecção pelo SARS-CoV-2 apresentam Síndrome Gripal Aguda, não necessitando de suporte ventilatório ou internação hospitalar (2). Estudos demonstram que, quanto maior o processo inflamatório, maior o dano endotelial e consequente risco de eventos tromboembólicos (3). Muitos pacientes, apesar de cursarem com quadros leves e sem sinais clínicos de evento trombótico, apresentam elevação dos DD. Esse fato sempre gera um estado de alerta de que o uso de algum tipo de medicação anticoagulante pode ser benéfico. Até o momento, não dispomos de estudos consistentes que ratifiquem tal prática. É importante salientar que o DD não é um marcador específico para eventos trombóticos. Ele pode estar aumentado em qualquer processo inflamatório, infeccioso, gestação, câncer, pós-operatório, trauma, entre outros. Já existem artigos que demonstram a importância da correção de valores do DD de acordo com a faixa etária do paciente (4). Para pessoas com idade superior a 50 anos podemos utilizar o DD-CORRIGIDO (IDADE do paciente X 10) como ponto de corte.

Sugestão: A literatura não recomenda, até o momento, o uso de anticoagulação em dose profilática ou terapêutica para pacientes de baixo risco para eventos tromboembólicos e que não apresentem necessidade de internação hospitalar, independentemente do valor do DD. Salienta-se a importância de manter um baixo limiar de suspeição clínica para ocorrência de eventos tromboembólicos

e a indicação de exames complementares para pacientes com elevação de DD que apresentem qualquer modificação no seu quadro.

Recomendações para uso de anticoagulação hospitalar

Desde o início da pandemia da Covid-19, muitas questões em relação à indicação de uso de anticoagulação vêm sendo elucidadas através de artigos científicos com metodologia adequada. Já não temos mais a necessidade de tratamento empírico, como vinha sendo feito até pouco tempo atrás. Avaliando-se os diversos escores de risco para eventos tromboembólicos, identificamos que a internação hospitalar e a imobilidade são critérios independentes de outras alterações. A gravidade do estado clínico dos pacientes também é fator de risco. Dessa forma, os ensaios clínicos dividem os pacientes hospitalares em dois grupos distintos: internação em enfermaria e internação em terapia intensiva (UTI).

Pacientes internados em enfermaria

Para a avaliação dos pacientes internados com síndrome respiratória aguda grave (SRAG) que não necessitam de suporte hemodinâmico ou ventilatório invasivo, que permaneçam em nível de enfermaria, recentemente foram divulgados os resultados dos ensaios clínicos randomizados ACTION (5) HEP-COVID (6) e ATTACC/REMAP-CAP/ACTIVE-4a (7).

O estudo HEP-COVID avaliou 257 pacientes adultos, com baixo risco hemorrágico, divididos em dois grupos. Um braço recebeu heparina em dose profilática padrão ou intermediária e

outro enoxaparina 1 mg/kg duas vezes ao dia. Cada grupo teve análise separadamente em relação a internação em enfermaria e terapia intensiva. Os resultados indicaram que a dose terapêutica de enoxaparina foi superior ao esquema profilático em reduzir eventos tromboembólicos venosos, eventos arteriais e todas as causas de mortalidade, sem elevar risco de sangramento para pacientes internados em enfermaria. Uma observação importante referente a esse estudo foi o critério de seleção para paciente com DD superior a quatro vezes o limite, o que poderia nos indicar a inclusão de casos de maior gravidade.

O estudo ATTACC/REMAP-CAP/ACTIVE-4a, assim como o HEP-COVID, comparou anticoagulação com heparina em doses terapêuticas e profiláticas. Incluindo 2219 pacientes, foi encerrado precocemente, por demonstrar a superioridade da dose terapêutica na redução de mortalidade, necessidade de suporte ventilatório e hemodinâmico.

O ensaio clínico ACTION, com 615 pacientes, também avaliou o benefício de anticoagulação em dose terapêutica, mas esse com Rivaroxabana 20 mg por dia para pacientes de enfermaria, não sendo encontrada significância estatística para os desfechos em estudo com o uso de anticoagulantes diretos (DOAC).

Considerações: De acordo com o resultado dos ensaios clínicos randomizados disponíveis até o momento, parece ser aceitável o uso de heparina de baixo peso molecular em dose terapêutica para os pacientes internados em enfermaria que apresentem baixo risco de sangramento e função renal adequada (evidência 2A). Essa é uma conduta que deve ser avaliada caso a caso e poderá ser revista com novas publicações e o seguimento dos estudos. Até o momento, os DOACS não parecem oferecer benefício para essa população.

Pacientes internados em terapia intensiva

Pacientes internados em UTI apresentam uma série de alterações hemodinâmicas, inflamatórias e hematológicas que os tornam mais vulneráveis. O risco de eventos trombóticos e hemorrágicos tem um limiar tênue.

Os resultados obtidos pelos estudos HEP-COVID, ACTION e ATTACC/REMAP-CAP/ACTIVE-4 (8) não demonstram benefício em relação aos desfechos primários de redução de eventos e mortalidade por todas as causas, no uso de anticoagulação em dose terapêutica para esse grupo de pacientes, com aumento de risco para eventos hemorrágicos. A dose terapêutica fica reservada, exclusivamente, para pacientes com diagnóstico confirmado de evento tromboembólico.

Considerações: De acordo com o resultado dos ensaios clínicos randomizados, considera-se que o uso de heparina em dose terapêutica não deve ser utilizado, rotineiramente, para todos os pacientes internados em UTI, a não ser que exista diagnóstico confirmado de evento tromboembólico. Para esse grupo de pacientes, devemos utilizar o esquema de anticoagulação profilática (evidência 2A).

Recomendações para uso de anticoagulação após alta hospitalar

O racional para recomendação de profilaxia de TEV após a alta hospitalar em pacientes com risco moderado e alto é baseado no clássico estudo MARINER (9), que demonstrou redução significativa em eventos de TEV sintomático, sem elevação considerável no aumento de sangramento em pacientes que receberam dose profilática de Rivaroxabana 10 mg

por dia por cerca de 35 dias após a alta hospitalar.

Esse estudo, não envolvendo pacientes convalescentes da Covid-19, serviu como base para o desenvolvimento do MICHELLE TRIAL (10), ensaio clínico randomizado, de produção nacional, com o objetivo de elucidar os questionamentos específicos no âmbito da pandemia. O estudo envolveu 320 pacientes adultos, em alta hospitalar pós-Covid, que tenham recebido profilaxia anticoagulante durante sua internação, com escore na escala de risco de IMPROVE-VTE (11) (TABELA 1.) igual ou superior a 4, ou pacientes com escore de 2 ou 3 e DD superior a 500 mg/ml durante a internação. Esses pacientes apresentavam baixo risco hemorrágico e clearance de creatinina > 30 ml/min. Foram alocados em dois grupos, sendo que o grupo de intervenção recebeu Rivaroxabana 10 mg/dia por cerca de 35 dias após a alta hospitalar. Obtiveram resultados favoráveis com uma redução de risco de 67% (9,4% de eventos no grupo placebo x 3,14% no grupo de intervenção), sem eventos hemorrágicos maiores.

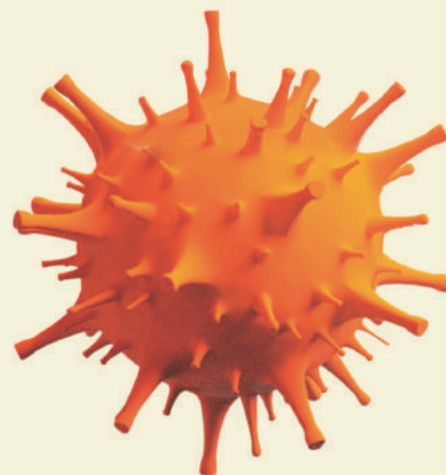
Considerações: Baseado nos resultados do MICHELLE TRIAL, recomenda-se favoravelmente o uso profilático de Rivaroxabana 10 mg/dia por 35 dias, após alta hospitalar por Covid, para pacientes que tenham escore de IMPROVE 2-3 com DD elevado, ou IMPROVE maior/ igual a 4, independentemente do valor do DD, todos com função renal preservada e baixo risco de sangramento. (evidência 2A).

Trombose associada às vacinas para Covid-19

Com o desenvolvimento das vacinas contra a Covid-19 e sua ampla utilização na população, começaram a

ocorrer relatos de eventos trombóticos graves associados às vacinas com plataforma de vetor viral (Oxford/AstraZeneca e Janssen). A síndrome descrita (VITT – Vaccine Induced Thrombosis and Thrombocytopenia) envolve uma imunotrombose de veias cerebrais ou viscerais, associada à plaquetopenia e elevação dos DD. Com uma incidência estimada entre 1:125.000 e 1:1 milhão, ocorre mais frequentemente em mulheres com menos de 55 anos, em um período até 20 dias após a aplicação da primeira dose da vacina. Os casos descritos demonstram a presença de anticorpos anti-PF4 observados em quadros de trombocitopenia associada à heparina. Dessa forma, a base terapêutica envolve anticoagulantes não-heparínicos como o Fondaparinux e os DOACS, associados às imunoglobulinas e aos corticoesteróides.

As recomendações da ISTH (International Society on Thrombosis and Haemostasis) não sugerem uma incidência aumentada em pacientes que estão em tratamento ou já tiveram TEV, nem em portadores de trombofilias. Não recomenda o uso de tratamento profilático pré ou pós-vacinal e estimula que todas as pessoas que não tenham nenhum tipo de contraindicação sejam imunizadas, uma vez que a infecção pelo SARS-CoV-2 tem um risco maior de ocasionar eventos trombóticos do que a vacinação.



Bibliografia

- Varga Z, et al. Endothelial cell infection and endotheliitis in COVID-19. *Lancet*. 2020 May 2;395(10234):1417-1418. doi: 10.1016/S0140-6736(20)30937-5.
- Zhou F, et al. Clinical course and risk factors for mortality of adult inpatients with COVID-19 in Wuhan, China: a retrospective cohort study. *Lancet*. 2020 Mar 28;395(10229):1054-1062. doi: 10.1016/S0140-6736(20)30566-3.
- Pons S, et al. The vascular endothelium: the cornerstone of organ dysfunction in severe SARS-CoV-2 infection. *Crit Care*. 2020 Jun 16;24(1):353. doi: 10.1186/s13054-020-03062-7.
- Parpia S, et al. Clinical pre-test probability adjusted versus age-adjusted D-dimer interpretation strategy for DVT diagnosis: A diagnostic individual patient data meta-analysis. *J Thromb Haemost*. 2020 Mar;18(3):669-675. doi: 10.1111/jth.14718.
- Lopes RD, et al. ACTION Coalition COVID-19 Brazil IV Investigators. Therapeutic versus prophylactic anticoagulation for patients admitted to hospital with COVID-19 and elevated D-dimer concentration (ACTION): an open-label, multicentre, randomised, controlled trial. *Lancet*. 2021 Jun 12;397(10291):2253-2263. doi: 10.1016/S0140-6736(21)01203-4.
- Spyropoulos AC, et al. Systemic Anticoagulation with Full Dose LMWH Vs. Prophylactic or Intermediate Dose Heparins in High Risk Hospitalized COVID-19 Patients (HEP-COVID) Trial - Primary Results. From ESC CONGRESS 2021
- ATTACC Investigators; ACTIV-4a Investigators; REMAP-CAP Investigators, Lawler PR, et al. Therapeutic Anticoagulation with Heparin in Noncritically Ill Patients with Covid-19. *N Engl J Med*. 2021 Aug 26;385(9):790-802. doi: 10.1056/NEJMoa2105911.
- REMAP-CAP Investigators; ACTIV-4a Investigators; ATTACC Investigators, Goligher EC, et al. Therapeutic Anticoagulation with Heparin in Critically Ill Patients with Covid-19. *N Engl J Med*. 2021 Aug 26;385(9):777-789. doi: 10.1056/NEJMoa2103417.
- Spyropoulos AC, et al. MARINER Investigators. Rivaroxaban for Thromboprophylaxis after Hospitalization for Medical Illness. *N Engl J Med*. 2018 Sep 20;379(12):1118-1127. doi: 10.1056/NEJMoa1805090.
- Ramacciotti E, et al. Medically Ill Hospitalized Patients for COVID-19 Thrombosis Extended Prophylaxis With Rivaroxaban Therapy – MICHELLE. Presented by Dr. Eduardo Ramacciotti at the European Society of Cardiology Virtual Congress, August 29, 2021.
- Gibson CM, et al. The IMPROVEDD VTE Risk Score: Incorporation of D-Dimer into the IMPROVE Score to Improve Venous Thromboembolism Risk Stratification. *TH Open*. 2017 Jun 28;1(1): e56-e65. doi: 10.1055/s-0037-1603929.
- Franchini M, Liumbruno GM, Pezzo M. COVID-19 vaccine-associated immune thrombosis and thrombocytopenia (VITT): Diagnostic and therapeutic recommendations for a new syndrome. *Eur J Haematol*. 2021 Aug;107(2):173-180. doi: 10.1111/ejh.13665.
- Statement From The Isth On Reports Indicating Blood Clots Associated With The AstraZeneca Vaccine. <https://www.isth.org/news/559981/>

TABELA 1

FATOR DE RISCO – TEV	PONTOS
TEV PRÉVIO	3
DIAGNÓSTICO DE TROMBOFILIA*	2
PARALISI/PAREZIA DE MSIS	2
HISTÓRICO DE CÂNCER**	2
IMOBILIZAÇÃO >/= 1 DIA***	1
INTERNAÇÃO EM UTI	1
IDADE >60 ANOS	1

TEV, tromboembolismo venoso; MSIS, membros inferiores; UTI, unidade de terapia intensiva

* Condição congênita ou adquirida que eleva o risco de trombose (por exemplo, fator V Leiden, anticoagulante lúpico, deficiência de proteína C ou S);

** Câncer (excluindo câncer de pele não melanoma) nos últimos 5 anos.

*** Imobilização limitada à cama ou cadeira, com ou sem deslocamento ao banheiro.

Dr. Marcelo Melzer Teruskin

Cirurgião vascular do Hospital Moinhos de Vento, Porto Alegre, RS.

Membro da SBACV-RS

Membro da SBTH (Sociedade Brasileira em Trombose e Hemostasia)



Aneurisma da aorta abdominal infectado por *Salmonella* sp

Paciente feminina com 68 anos de idade, hipertensa e diabética, internada com dor abdominal. História de gastroenterite duas semanas antes.

Exame inicial: febril (37,6oC); massa dolorosa à palpação no mesogástrio.

Pulsos palpáveis nos MMII.

Hemograma: 14.500 leucócitos; 15% de bastões.

Angiotomografia mostrou aneurisma da aorta abdominal (AAA), com 4,8 cm de diâmetro e trombos murais na parede anterior. (Figura 1)

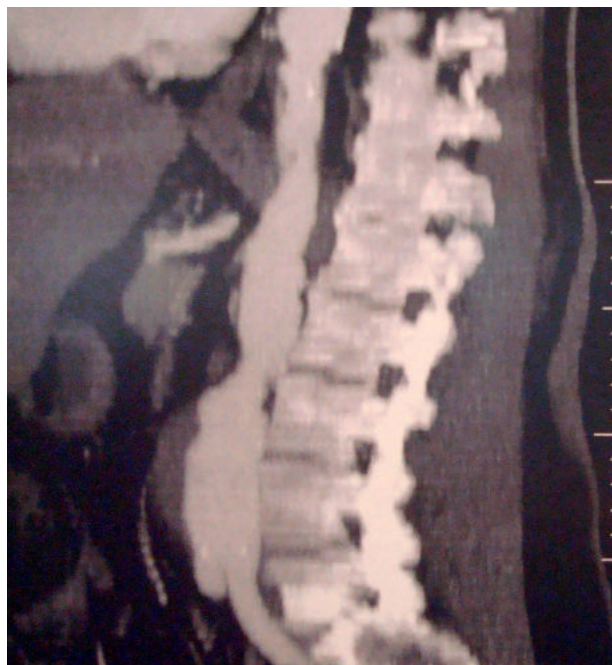

Figura 1
Angiotomografia mostra AAA infrarrenal com trombo mural anterior.

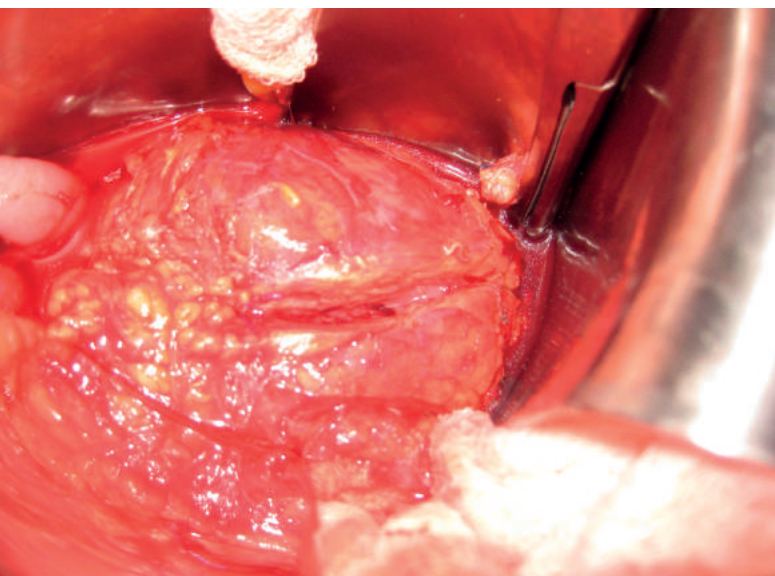


Figura 2
Abscesso na parede anterior da aorta drenando pus.

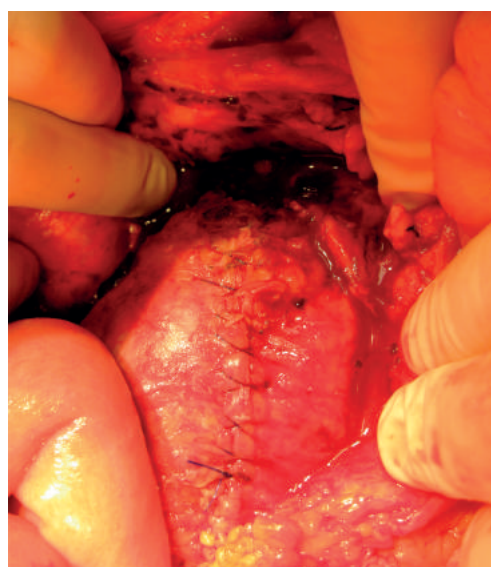

Figura 3
Sutura da incisão superficial na parede anterior da aorta.

Foi submetida a operação de urgência, com suspeita de ruptura contida ou infecção do AAA. Laparotomia mediana e dissecação do retroperitônio mostrou extensa inflamação periaórtica. Pinçamento do colo aórtico infrarrenal e das ilíacas comuns. Incisão superficial na parede anterior do AAA mostrou abscesso periaórtico, com drenagem de pus. (Figura 2). Bacterioscopia com coloração de Gram mostrou bacilos Gram-negativos. A operação foi abortada e a incisão superficial na parede aórtica suturada.(Figura 3)

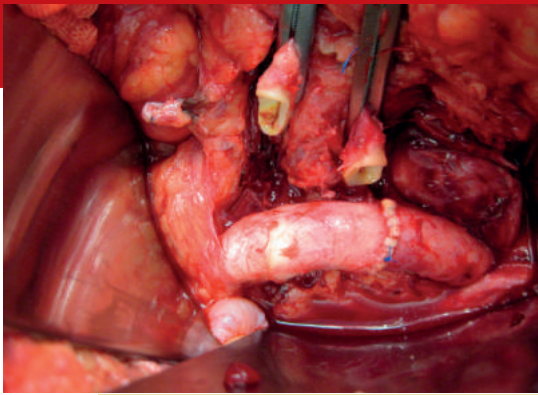


Figura 4
Anastomose termino-terminal entre as ilíacas comuns. Os cotos proximais das ilíacas comuns estão clampeados.

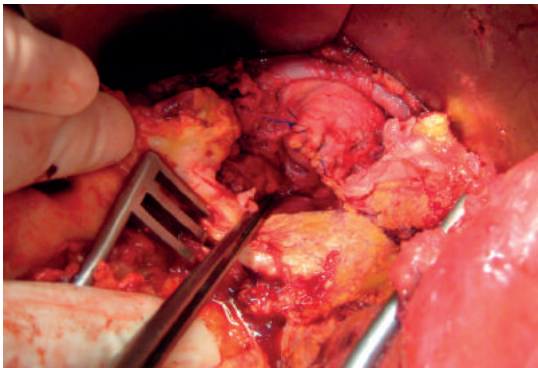


Figura 5
Coto da aorta infrarrenal suturado. Foi coberto subsequentemente por retalho do omento.

No dia seguinte, foi submetida a ponte axilo-femoral D, seguida por dissecação e mobilização das ilíacas comuns, que foram anastomosadas entre si, de forma término-terminal (Figura 4). O aneurisma foi ressecado, com preservação de parte da parede posterior. O coto aórtico foi suturado em dois planos e coberto com retalho de omento. (Figura 5).

Pós-operatório sem intercorrências. Administrada ampicilina EV por duas semanas, seguida por mais duas semanas de ampicilina VO. No 6º mês PO, angiotomografia de controle mostrou patência das reconstruções. (Figura 6).

A paciente morreu três anos depois, por um acidente vascular cerebral.

Autores: Ricardo C. Rocha Moreira e Barbara D'Agnoluzzo Moreira, do Serviço de Cirurgia Vascular do Hospital Nossa Senhora das Graças, em Curitiba (PR).

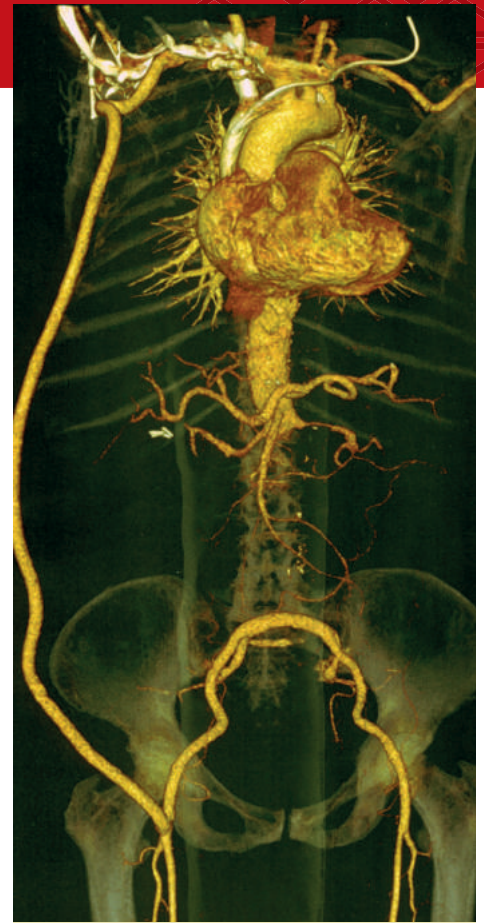

Figura 6
Angiotomografia mostra a ponte axilo-femoral D e a ponte ilíaco-iliaca D – E.

Vecasten[®] gel

A combinação sinérgica no alívio do desconforto das pernas

Melilotus officinalis (L.) Pall



Aesculus hippocastanum L.

(Castanha da Índia)

- ✓ **Hipoalergênico**
- ✓ **Dermatologicamente testado**
- ✓ **Odor agradável e sensação de refrescância**

Modo de uso:

Aplicar 2 vezes ao dia nas pernas, massageando suavemente.



Escaneie o código para **mais informações sobre Vecasten[®] gel**

Amaral José de Freitas Cunha, um grande cirurgião na medicina gaúcha

A Cirurgia Vascul do Rio Grande do Sul perdeu, em 25 de junho deste ano, o Dr. Amaral José de Freitas Cunha. Aos 82 anos, ele teve complicações relacionadas à Covid-19.

Doutor Amaral, como era chamado, destacou-se como um grande cirurgião na medicina gaúcha. Nos seus mais de 40 anos de atividade profissional, construiu uma longa e brilhante carreira como preceptor da cirurgia do Hospital Ernesto Dornelles, onde também fez parte da residência médica e ajudou a formar centenas de cirurgiões.

Nascido em 19 julho de 1939, Amaral era natural de São Gabriel e, desde sempre, ambicionou a medicina. Formado pela Faculdade de Medicina da Universidade Federal de Santa Maria, contou com os ensinamentos dos médicos Mário Hortêncio da Silva e Sergio Azambuja, que o incentivaram a seguir a especialidade de Cirurgia Vascul.

Amaral Cunha era atualmente médico titular ativo do Hospital Ernesto Dornelles. Outra instituição da qual fazia parte era a Sociedade Brasileira de Angiologia e de Cirurgia Vascul



no Rio Grande do Sul, da qual era sócio ativo e jubilado.

Pai de Bruno Moreira da Cunha (advogado) e Hugo Moreira da Cunha (cirurgião vascul), era casado com a ginecologista obstetra Iara Maria Moreira Cunha. Além dos familiares, deixa enlutados uma legião de amigos e colegas, que tiveram a oportunidade única de conviver com uma pessoa íntegra, honesta, alegre e agradável.

O que dizer do prof. Dr. Domingos de Moraes Filho?

Um colega de sólida formação acadêmica, especialista em Angiologia e Cirurgia Vascul pela SBACV, com área de atuação em Ecografia Vascul, teve sua residência e mestrado cursados na Universidade de Toronto e o doutorado, na Escola Paulista de Medicina.

Professor assistente da UEL, a Universidade Estadual de Londrina, era ativista incansável pela Ecografia Vas-

cul no Brasil. Coordenou cursos de formação, participou da criação da Área de Atuação de Ecografia Vascul pela SBACV, assim como do Congresso Brasileiro de Ecografia Vascul, além de deixar seu legado como editor do livro Guia Prático em Ultrassonografia Vascul.

Se ter três filhos... Pedro, Raquel e João Guilherme; escrever livros e plan-

tar árvores (também era fazendeiro) torna uma pessoa completa, temos certeza de que o Professor Domingos conseguiu de forma brilhante passar por esta vida.

Mas o que nos deixa saudades desta pessoa? O seu jeito simples, simpático com os amigos e empático com aqueles que pensam de forma diferente. O companheiro de viagens



e de vinho, de projetos e de trocas alegres ou tristes, estas em que sabia muito bem dar seu afeto.

Domingão para nós, aquele que sempre com uma piada ou sorriso mitigava momentos tensos societários e pessoais.

Mais do que um amigo, perdemos um irmão escolhido, cujo nome lembra dia de leveza, de festa, mas que agora nos remete a saudades...

Texto de Nostradamus Augusto Coelho, Fanilda Barros, Carlos Alberto Engelhorn e Ana Luiza Engelhorn, angiologistas e cirurgiões vasculares.



Drs. Carlos Alberto Elgelhorn, Domingos de Morais Filho e, à frente, Ana Luiza Elgelhorn, Fanilda Barros, Nostradamus Augusto Coelho e Vilma Cardoso Regato.

Meu mestre, companheiro, amor eterno

Quis o destino que nos conhecêssemos no primeiro ano em que o Dr. Domingos iniciou atividades na disciplina de Angiologia e Cirurgia Vascular da Universidade Estadual de Londrina (UEL). Era 1987, meu penúltimo estágio do curso de Medicina. O novo professor era organizado, tinha revistas médicas que a própria UEL não tinha e paixão por um método de exame não invasivo, o USG com doppler. Trazia um aparelho portátil para examinar os pacientes do Hospital Universitário (HU). Professor, acadêmico e pesquisador.

Fui fazer residência médica em São Paulo. Nos reencontramos na UEL anos depois. Dr. Domingos continuava o mesmo: estudioso e defensor do doppler vascular. Agora, o HU tinha equipamentos. Lutava para criar a Residência em USG vascular.

Segui treinando os residentes da Cirurgia Vascular e tinha muito orgulho de semear, por todo o país, profissionais com mais essa habilidade. Co-

memorava cada aprovação de seus ex-alunos no título de especialista de USG Vascular.

O ano de 2020 trouxe a Covid-19 e uma nova batalha pessoal: carcinoma espinocelular de orofaringe. Guerreiro, enfrentou a quimioterapia e radioterapia e, em 2021, apesar de afastado das atividades, finalmente recebeu a primeira residente do Programa de Residência de USG Vascular da UEL, por vídeoconferência.

Perdemos nosso professor no dia 5 de julho, mas seu legado está vivo em cada colega vascular que ele treinou e trabalhos científicos e livros que deixou publicados.

Vamos seguir seu exemplo vivendo a vida intensamente, celebrando e não desistindo dos sonhos.

Texto de Denise Akemi Mashima, hematologista e hematopediata em Londrina (PR).



Dr. Domingos com a esposa, Dra. Denise.



Proteção adequada para os diferentes perfis de pacientes com EP/TVP¹⁻⁵

XARELTO® É O DOAC MAIS ESTUDADO EM PACIENTES COM TROMBOSE ASSOCIADA A CÂNCER

- ◆ Xarelto® tem o mais robusto programa de estudos em anticoagulação em pacientes com CAT, o programa CALLISTO que contempla estudos clínicos e de vida real que confirmam a consistente eficácia e segurança da Rivaroxabana em pacientes oncológicos.¹⁻³
- ◆ Xarelto® está recomendado nos guidelines da ISTH, ASCO, ESC e ITAC para o tratamento de pacientes CAT.^{6,7,8,9}

PROTEÇÃO EFICAZ E FLEXÍVEL PARA O TRATAMENTO ESTENDIDO DE EP/TVP

- ◆ Xarelto® oferece tratamento eficaz, com baixas taxas de sangramento maior (<1%), sendo recomendado para o tratamento estendido de pacientes com alto risco de recorrência de TEV.⁴⁻⁵
- ◆ Recomendado para tratamento estendido para EP/TVP no ESC guideline 2019.⁸



MAIS 1408* PRATOS DA VOVÓ

GRAÇAS A PROTEÇÃO QUE VOCÊ OFERECE AOS PACIENTES COM TEV

TEV: Trombose Venosa Profunda; EP: embolia pulmonar; CAT: Trombose associada a câncer, DOAC: anticoagulante oral direto

*Dado fictício, meramente ilustrativo, não retirado de publicação científica.

**Rivaroxabana não necessita, diferentemente de outros DOACs usados em trombose associada a câncer, de tratamento inicial com heparina de baixo peso molecular. Definido como sangramento fatal, HIC e sangramento em órgão crítico.

REFERÊNCIAS: • 1. BACH M, BAUERSACHS R. SPOTLIGHT ON ADVANCES IN VTE MANAGEMENT: CALLISTO AND EINSTEIN CHOICE. THROMB HAEMOST. 2016 SEP 28;116(SUPPL. 2):S24-S32. DOI: 10.1160/TH16-06-0486. • 2. COHEN AT, MARAVEVAS A, BEYER-WESTENDORF J, LEE AYY, MANTOVANI LG, BACH M, COSIMO INVESTIGATORS. COSIMO - PATIENTS WITH ACTIVE CANCER CHANGING TO RIVAROXABAN FOR THE TREATMENT AND PREVENTION OF RECURRENT VENOUS THROMBOEMBOLISM: A NON-INTERVENTIONAL STUDY. THROMB J. 2018 SEP 4;16:21. DOI: 10.1186/s12959-018-0176-2. ECOCOLLECTION 2018 • 3. YOUNG AM, MARSHALL A, THIRUVALLI J, CHAPMAN O, LOKARE A, HILL C, HALE D, DUNN JA, LYMAN GH, HUTCHINSON C, MACCALLUM P, KAKKAR A, HOBBS FDR, PETROU S, DALE J, POOLE CJ, MARAVEVAS A, LEVINE M. COMPARISON OF AN ORAL FACTOR Xa INHIBITOR WITH LOW MOLECULAR WEIGHT HEPARIN IN PATIENTS WITH CANCER WITH VENOUS THROMBOEMBOLISM: RESULTS OF A RANDOMIZED TRIAL (SELECT-D). J CLIN ONCOL. 2018; 36(20):2017-2023. • 4. EINSTEIN INVESTIGATORS, BAUERSACHS R, BERKOWITZ SD, BRENNER B, BULLER HR, DECOUSUS H, GALLUS A, LENSING AW, MISSELWITZ F, PRINS MH, RASKOB GE, SEGERS A, VERHAMME P, WELLS P, AGNELLI G, BOUNAMEAUX H, COHEN A, DAVIDSON BL, PIOVELLA F, SCHELLONG S. ORAL RIVAROXABAN FOR SYMPTOMATIC VENOUS THROMBOEMBOLISM. N ENGL J MED 2010;363:2499-510. • 5. WEITZ JL, LENSING AWA, PRINS MH, BAUERSACHS R, BEYER-WESTENDORF J, BOUNAMEAUX H, BRIGHTON TA, COHEN AT, DAVIDSON BL, DECOUSUS H, FREITAS MCS, HOLBERG G, KAKKAR AK, HASKELL L, VAN BELLEN B, PAP AF, BERKOWITZ SD, VERHAMME P, WELLS PS, PRANDONI P. EINSTEIN CHOICE INVESTIGATORS. RIVAROXABAN OR ASPIRIN FOR EXTENDED TREATMENT OF VENOUS THROMBOEMBOLISM. N ENGL J MED 2017;376:1211-22. • 6. FARGE D, BOUNAMEAUX H, BRENNER B, CAUFINGER F, DEBOURDEAU P, KHORANA AA, PABINGER I, SOLYMOS S, DOUKETIS J, KAKKAR A. INTERNATIONAL CLINICAL PRACTICE GUIDELINES INCLUDING GUIDANCE FOR DIRECT ORAL ANTICOAGULANTS IN THE TREATMENT AND PROPHYLAXIS OF VENOUS THROMBOEMBOLISM IN PATIENTS WITH CANCER. LANCET ONCOL. 2016;17(10):E452-E466. • 7. KEY NS, KHORANA AA, KUDERER NM, BOHLKE K, LEE AYY, ARCELUS JL, WONG SL, BALABAN EP, FLOWERS CR, FRANCIS CW, GATES LE, KAKKAR AK, LEVINE MN, LIEBMAN HA, TEMPERO MA, LYMAN GH, FALANGA A. VENOUS THROMBOEMBOLISM PROPHYLAXIS AND TREATMENT IN PATIENTS WITH CANCER: ASCO CLINICAL PRACTICE GUIDELINE UPDATE. J CLIN ONCOL. 2020;38(5):496-520. • 8. KONSTANTINIDES SV, MEYER G, BECATTINI C, BUENO H, GEERSING GJ, HARJOLA VP, HUISMAN MV, HUMBERT M, JENNINGS CS, JIMENEZ D, KUCHER N, LANG IM, LANKETI M, LORUSSO R, MAZZOLAI L, MENEVEAU N, NIAINLE F, PRANDONI P, PRUSZCZYK P, RIGHINI M, TORBICKI A, VAN BELLE E, ZAMORANO JL. ESC SCIENTIFIC DOCUMENT GROUP. 2019 ESC GUIDELINES FOR THE DIAGNOSIS AND MANAGEMENT OF ACUTE PULMONARY EMBOLISM DEVELOPED IN COLLABORATION WITH THE EUROPEAN RESPIRATORY SOCIETY (ERS). EUR HEART J. 2020;41(4):543-603. • 9. KHORANA AA, NOBLE S, LEE AYY, SOFF G, MEYER G, O'CONNELL C, CARRIER M. ROLE OF DIRECT ORAL ANTICOAGULANTS IN THE TREATMENT OF CANCER-ASSOCIATED VENOUS THROMBOEMBOLISM: GUIDANCE FROM THE SSC OF THE ISTH. J THROMB HAEMOST 2018; 16:1891-1894.

XARELTO®: RIVAROXABANA 2,5 MG / 10 MG / 15 MG / 20 MG. REG. MS 1.7056.0048. INDICAÇÕES: XARELTO® 10 MG, 15 MG E 20 MG: PREVENÇÃO DE ACIDENTE VASCULAR CEREBRAL (AVC) E EMBOLIA SISTÊMICA EM PACIENTES ADULTOS COM FIBRILAÇÃO ATRIAL NÃO VALVULAR (FANN). TRATAMENTO DE TROMBOSE VENOSA PROFUNDA (TVP) E PREVENÇÃO DE TVP E EMBOLIA PULMONAR (EP) RECORRENTES APÓS TVP AGUDA, EM ADULTOS. TRATAMENTO DE EP E PREVENÇÃO DE EP E TVP RECORRENTES, EM ADULTOS. PREVENÇÃO DE TROMBOEMBOLISMO VENOSO (TEV) EM PACIENTES ADULTOS SUBMETIDOS A CIRURGIA ELETIVA DE ARTROPLASTIA DE JOELHO OU QUADRIL. XARELTO® 2,5 MG, COADMINISTRADO COM ÁCIDO ACETILSALICÍLICO (AAS) 100 MG: PREVENÇÃO DE EVENTOS ATÉROTRÔMBOTICOS (AVC, INFARTO DO MIOCÁRDIO E MORTE CARDIOVASCULAR) EM PACIENTES ADULTOS COM DOENÇA ARTERIAL CORONARIANA (DAC) OU DOENÇA ARTERIAL PERIFÉRICA (DAP) SINTOMÁTICA EM ALTO RISCO DE EVENTOS ISQUEMÍCOS. CONTRAINDICAÇÕES: HIPERSENSIBILIDADE AO PRINCÍPIO ATIVO OU A QUALQUER EXCIPIENTE; SANGRAMENTO ATIVO CLINICAMENTE SIGNIFICATIVO; DOENÇA HEPÁTICA ASSOCIADA À COAGULOPATIA; GRAVIDEZ E LACTAÇÃO. TRATAMENTO CONCOMITANTE DE DAC/DAP COM AAS EM PACIENTES COM AVC HEMORRÁGICO OU LACUNAR PRÉVIO OU QUALQUER AVC DENTRO DE UM MÊS. ADVERTÊNCIAS E PRECAUÇÕES: TRATAMENTO SISTÊMICO CONCOMITANTE COM ANTIMICÓTICOS AZÓLICOS OU INIBIDORES DAS PROTEASES DO HIV, POTENTES INIBIDORES DO CYP3A4 E DA GP-P; COMPROMETIMENTO RENAL GRAVE (CLCR <15 ML/MIN); VÁLVULAS CARDÍACAS PROTÉTICAS. DEVE SER INTERROMPIDO ANTES DE INTERVENÇÃO OU CIRURGIA. XARELTO® 2,5 MG DUAS VEZES AO DIA NÃO É INDICADO EM ASSOCIAÇÃO COM TERAPIA ANTIPLAQUETÁRIA DUPLA. USO COM CAUTELA: PACIENTES COM INSUFICIÊNCIA RENAL MODERADA (CLCR < 50-30 ML/MIN) OU GRAVE (CLCR < 30-15 ML/MIN); RECEBENDO MEDICAÇÕES CONCOMITANTES QUE LEVAM AO AUMENTO DA CONCENTRAÇÃO DE RIVAROXABANA NO PLASMA EM PACIENTES TRATADOS, COMO INIBIDORES POTENTES DO CYP3A4; RISCO ELEVADO DE SANGRAMENTO, DOENÇA GASTROINTESTINAL, ULCERATIVA; MONITORAMENTO CLÍNICO DE ACORDO COM AS PRÁTICAS DE ANTICOAGULAÇÃO É RECOMENDADO DURANTE TODO O PERÍODO DE TRATAMENTO. ANESTESIA NEURAXIAL (EPIDURAL/ESPINAL). EVENTOS ADVERSOS: ANEMIA, TONTURA, CEFALÉIA, SÍNCOPE, HEMORRAGIA OCULAR, TAQUICARDIA, HIPOTENSÃO, HEMATOMA, EPITAXE, HEMORRAGIA DO TRATO GASTROINTESTINAL E DORES ABDOMINAIS, DISPEPSIA, NÁUSEA, CONSTIPAÇÃO, DIARRÉIA, VÔMITO, PRURIDO, ERUPÇÃO CUTÂNEA, EQUIMOSE, DOR EM EXTREMIDADES, HEMORRAGIA DO TRATO UROGENITAL, FEBRE, EDEMA PERIFÉRICO, FORÇA E ENERGIA EM GERAL REDUZIDAS, ELEVÇÃO DAS TRANSAMINASES, HEMORRAGIA PÓS-PROCEDIMENTO, CONTUSÃO. POSOLOGIA: PREVENÇÃO DE AVC EM FANN: 20 MG UMA VEZ AO DIA. PACIENTES COM DISFUNÇÃO RENAL MODERADA (CLCR < 50-30 ML/MIN) OU GRAVE (CLCR < 30-15 ML/MIN): 15 MG UMA VEZ AO DIA. PACIENTES SUBMETIDOS A INTERVENÇÃO CORDONÁRIA PERCUTÂNEA (ICP) COM COLOCAÇÃO DE STENT: 15 MG DE XARELTO® UMA VEZ AO DIA (OU 10 MG DE XARELTO® UMA VEZ AO DIA, SE INSUFICIÊNCIA RENAL MODERADA (CLCR < 50-30 ML/MIN) ASSOCIADO A UM INIBIDOR DE P2Y12 POR NO MÁXIMO 12 MESES APÓS A ICP COM COLOCAÇÃO DE STENT. TRATAMENTO DO TEV: O TRATAMENTO INICIAL DE TVP E EP AGUDAS É DE 15 MG DUAS VEZES AO DIA PARA AS TRÊS PRIMEIRAS SEMANAS, SEGUIDO POR 20 MG UMA VEZ AO DIA, COM OU SEM ALIMENTO. OS PACIENTES DEVEM SER TRATADOS POR 5 SEMANAS APÓS ATQ, A DOSE INICIAL DEVE SER TOMADA 6 A 10 HORAS APÓS A CIRURGIA, CONTANTO QUE TENHA SIDO ESTABELECIDO A HEMOSTASIA. XARELTO® 2,5 MG 2 VEZES AO DIA DEVE SER TOMADO COM OU SEM ALIMENTOS. PRODUTO MEDICINAL SUJEITO A PRESCRIÇÃO MÉDICA (COD: XAR 2020-03-26-167). PARA INFORMAÇÕES COMPLETAS, VIDE BULA DO PRODUTO (VE0219-CCDS12 E VE0219-CCDS11 VE0319-CCDS14).

CONTRAINDICAÇÃO: DOENÇA HEPÁTICA ASSOCIADA À COAGULOPATIA. **INTERAÇÃO MEDICAMENTOSA:** ANTIMICÓTICO AZÓLICO DE USO SISTÊMICO.

Essa mensagem não deve ser compartilhada por se destinar somente a profissionais de saúde habilitados a prescreverem ou dispensarem medicamentos.

PP-XAR-BR-0337-1 | © Bayer S/A, junho 2020

